



## Plasenta previa ve akreta olgularında konservatif ve radikal cerrahi sonuçlarının değerlendirilmesi

İlay Gözükara, Oya Karapınar, Ali Ulvi Hakverdi, Kenan Dolapçioğlu, Dilek Şilfeler, Mustafa Doğan Özçil, Raziye Kurt, Ayşe Okyay, Arif Güngören

Mustafa Kemal Üniversitesi Tıp Fakültesi, Kadın Hastalıkları ve Doğum Anabilim Dalı, Hatay

### Özet

**Amaç:** Plasenta previa ve beraberinde plasenta yapışma anomalisi olan olguların yönetiminde 5 yıllık klinik deneyimimizi ve bu hastalarda hipogastrik arter ligasyonunun (HAL) uterusun korunmadaki etkinliğini değerlendirmektedir.

**Yöntem:** Mustafa Kemal Üniversitesi Tıp Fakültesi Kadın Hastalıkları ve Doğum Anabilim Dalı Kliniğinde 2009 ile 2014 yılları arasında sezaryen uygulanan plasenta previa ve plasenta akreta tanısı konulan olgular retrospektif olarak değerlendirmeye alındı. Hastaların, dosya kayıtları incelenerek demografik özellikleri, cerrahi ve konservatif yaklaşımlar değerlendirildi. Hipogastrik arter ligasyonu yapılan ve yapılmayan grupların sezaryen sonrası histerektomi oranları karşılaştırıldı.

**Bulgular:** Çalışmaya alınan 67 plasenta previa olgusunun değerlendirilmesinde, 32 hastaya sezaryen sonrası histerektomi, 40 hastaya HAL, 12 hastaya uterin sütürler ve 3 hastaya Foley sonda uygulandı. Uterin sütür ve Foley sonda uygulanan hastaların tamamı histerektomi yapılmayan grupta yer almaktaydı. HAL yapılan 40 hastanın 27'sine (%67.5) takiben sezaryen sonrası histerektomi yapıldığı, HAL yapılmayan 27 hastanın ise beşinde sezaryen sonrası histerektomi yapıldığı ve gruplar arasında istatistiksel olarak anlamlı fark olduğu izlendi ( $p=0.001$ ). Histerektomi yapılan hastaların patoloji sonuçları; 8 (%25) hastada akreta, 11 (%34.4) hastada inkreta, 10 (%31.3) hastada perkreta ve 3 (%9.4) hastada plasental invazyon olmadığı şeklinde rapor edildi. Komplikasyonlar yönünden incelendiğinde; 9 olguda mesane yaralanması, bir olguda vajinal kaf hematomu ve bir olguda dissemine intravasküler koagülopati geliştiği saptandı. Neonatal sonuçlarda ortalama doğum haftası  $35.2\pm 5.7$ , doğum ağırlığı 2674 gram, 1. ve 5. dakika Apgar skorları sırasıyla 6.7/ 7.8 izlendi. İki yenidoğanda fetal anomali gözlemlendi.

**Sonuç:** Plasenta previa ve beraberinde plasenta yapışma anomalisi olan seçilmiş olgularda konservatif cerrahi yaklaşım alternatif yöntem olabilir. Ancak HAL'ın bu hastalarda organ koruyucu etkinliği şüpheli görünmektedir.

**Anahtar sözcükler:** Plasenta previa, hipogastrik arter ligasyonu, plasenta yapışma anomalisi.

### Abstract: Evaluation of conservative and radical surgical outcomes in placenta previa and accreta cases

**Objective:** To evaluate our 5-year clinical experience in the management of cases with placenta previa together with placental attachment anomalies and the activity of the hypogastric artery ligation (HAL) for the protection of uterus.

**Methods:** The cases who had cesarean section and were established the diagnosis of placenta previa and accreta between 2009 and 2014 in the Department of Obstetrics and Gynecology, Faculty of Medicine, Mustafa Kemal University were evaluated retrospectively. The medical files of the patients were analyzed and their demographic characteristics, and surgical and conservative approaches were evaluated. Hysterectomy rates after cesarean section of the patients who did and did not undergo hypogastric artery ligation were compared.

**Results:** In the evaluation of 67 placenta previa cases included in the study, 32 patients were applied post-cesarean hysterectomy, 40 patients were applied HAL, 12 patients were applied uterine sutures and 3 patients were applied Foley catheter. All of the patients who were applied uterine suture and Foley catheter were in the non-hysterectomy group. It was found that 27 (67.5%) of 40 patients who had HAL were applied post-cesarean hysterectomy and 5 of 27 patients who did not have HAL were applied post-cesarean hysterectomy, and there was statistically a significant difference between groups ( $p=0.001$ ). In the pathology results of the patients who had hysterectomy, it was reported that 8 (25%) patients did not have accreta, 11 (34.4%) patients did not have increta, 10 (31.3%) patients did not have percreta and 3 (9.4%) patients did not have placental invasion. In terms of complications, it was found that 9 cases had bladder injury, one case had vaginal cuff hematoma and one case had disseminated intravascular coagulopathy. In neonatal outcomes, mean delivery week was  $35.2\pm 5.7$ , birth weight was 2674 g, 1-minute and 5-minute Apgar scores were 6.7 and 7.8, respectively. Fetal anomalies were observed in two newborns.

**Conclusion:** In cases with placenta previa in company with placental attachment anomaly, conservative surgical approach can be an alternative method. However, organ protection activity of HAL in such cases is considered to be suspicious.

**Keywords:** Placenta previa, hypogastric artery ligation, placental attachment anomaly.

**Yazışma adresi:** Dr. İlay Gözükara, Mustafa Kemal Üniversitesi Tıp Fakültesi, Kadın Hastalıkları ve Doğum Anabilim Dalı, Hatay. e-posta: ilayozt@gmail.com

**Geliş tarihi:** Nisan 24, 2015; **Kabul tarihi:** Kasım 10, 2015

**Bu yazının atfı künyesi:** Gözükara İ, Karapınar O, Hakverdi AU, Dolapçioğlu K, Şilfeler D, Özçil MD, Kurt R, Okyay A, Güngören A. Evaluation of conservative and radical surgical outcomes in placenta previa and accreta cases. Perinatal Journal 2015;23(3):148-152.

©2015 Perinatal Tıp Vakfı

Bu yazının çevrimiçi İngilizce sürümü:  
www.perinataljournal.com/20150233002  
doi:10.2399/prn.15.0233002  
Karekod (Quick Response) Code:



deomed®

## Giriş

Plasenta previa (PP), plasental dokuların internal servikal os yakınında veya üzerinde bulunması olarak tanımlanır. Ciddi kanama ve erken doğum potansiyeli olan bu durum 1000 doğumda 3.5–4.6 insidansında görülür. Gebeliğin erken haftalarında prevalansı daha fazla rapor edilirken, ilerleyen haftalarda vakaların çoğu spontan düzelir.<sup>[1]</sup> Ancak son yıllarda plasenta previa sıklığında, artan sezaryen oranlarıyla birlikte dramatik olarak çoğalma görülmektedir.<sup>[2]</sup> Ultrasonografi ve manyetik rezonans görüntüleme (MRI) ile antenatal tanıların iyileşmesine rağmen plasenta previa ve özellikle eşlik edebilen plasenta yapışma anomalileri postpartum masif kanamalara yol açabilir.<sup>[3,4]</sup> Plasenta akreta olan hastalarda ayrıca fetal mortalite, disemine intravasküler koagülopati (DIC) ve enfeksiyonda artış görülebilir. Bu grup hastalarda standart yaklaşım histerektomi yapılmasıdır.<sup>[5]</sup> Fakat özellikle fertilitate isteği olan hastalarda en uygun yönetim konusunda bilgiler sınırlıdır. Uterin kompresyon sütürleri ve hipogastrik arter ligasyonu (HAL) veya embolizasyonu bu hastalarda organ koruyucu yaklaşımlar olarak ortaya çıkmaktadır.<sup>[6,7]</sup>

Bu çalışmada plasenta previa ve beraberinde plasenta yapışma anomalisi olan olguların yönetiminde kliniğimizde uygulanan konservatif ve radikal cerrahi yaklaşımları, sonuçlarını ve HAL'ın uterusun korunmasındaki etkinliğinin değerlendirmesi amaçlandı.

## Yöntem

Mustafa Kemal Üniversitesi Tıp Fakültesinde Ocak 2009 ile Aralık 2014 arasında plasenta previa ve akreta tanısı konulan ve sezaryen uygulanan olguların dosyaları retrospektif olarak incelendi. Marjinal ve alt yerleşimli plasenta previa olguları çalışmaya dahil edilmedi. Hastaların yaşları, gravida, parite, gebelik haftası, geçirilmiş sezaryen sayısı, yenidoğan ağırlığı, 1. ve 5. dakika Apgar skorları ve varsa fetal anomalileri kaydedildi. Ayrıca operasyon süresi, transfüzyon ihtiyacı, hastanede kalış süresi, yoğun bakım ihtiyacı, operatif komplikasyonlar, preoperatif ve postoperatif hemogram ve hematokrit değerleride kaydedildi. Hastaların ameliyat notlarından insizyon şekli, HAL yapılıp yapılmadığı, uterin sütürasyon, uterin alt segment ve serviks intraoperatif Foley sonda yerleştirilmesi, sezaryen sonrası histerektomi yapılma durumunda not edildi. Sezaryen sonrası histerektomi yapılan hastaların patoloji raporları da incelendi.

## İstatistik

Tüm istatistiksel analizler SPSS yazılımı versiyon 22.0 (SPSS Inc., Chicago, IL, ABD) ile yapıldı. Verilerin değerlendirilmesinde ortalama±standart sapma kullanıldı. Sürekli değişkenlerde normal dağılım olup olmadığı Kolmogorov-Smirnov test ile değerlendirildi. Tanımlayıcı istatistikler ile demografik özellikler değerlendirildi. Hemogram değerlerinin karşılaştırılmasında paired samples t-test ve yüzde değerlerinin karşılaştırılmasında ki-kare testi kullanıldı. p değeri 0.05'in altında istatistiksel olarak anlamlı kabul edildi.

## Bulgular

Beş yılda doğum yapan 2276 gebeden, kayıtları arasından plasenta previa tanısı alan 81 hastanın 8'i marjinal veya aşağı yerleşimli plasenta previa olması nedeniyle çalışmadan çıkarıldı. Altı hastanın dosya bilgilerinin eksik olması sebebiyle çalışmaya dahil edilmedi. Sonuç olarak 67 (29/1000) vaka çalışmaya dahil edildi. Hastaların demografik özellikleri **Tablo 1**'de gösterilmektedir. Dört hasta dışında hastaların hepsinde geçirilmiş sezaryen operasyonu olduğu rapor edildi. Hastaların hemogram ve hematokrit değerlerinin operasyon sonrası anlamlı düştüğü izlendi (sırasıyla p=0.001 ve p=0.001). Elli üç (%79) hastada Pfannenstiel, 14 (%21)

**Tablo 1.** Hastaların demografik, klinik ve biyokimyasal özellikleri.

Parametre	Ortalama*	En küçük	En büyük
Yaş	31.27±5.73	17	44
Gravida	3.78±1.42	1	8
Parite	2.1±0.99	0	4
Gebelik haftası	35.2±3.63	22	39
Sezaryen sayısı	1.9±0.97	0	4
Doğum ağırlığı (g)	2674±807	580	4580
Apgar 1. dakika	6.7±2.4	0	9
Apgar 5. dakika	7.8±2.5	0	10
Eritrosit (ünite)	2.63±3.98	0	28
Operasyon süresi (dakika)	95±48	45	300
Hastanede kalış (gün)	4.9±4.3	1	30
Preoperatif Hb (g/dl)	10.6±1.7	6.9	14.7
Preoperatif Htc (%)	31.87±4.8	22.3	43.8
Postoperatif Hb (g/dl) <sup>†</sup>	9.8±1.4	6.9	13.8
Postoperatif Htc (%) <sup>‡</sup>	29.44±4.5	21.8	43.8

\*Değişkenlerin ortalamaları ve standart sapmaları verilmiştir.

<sup>†</sup>Postoperatif hemoglobin değeri preoperatif değerden istatistiksel olarak anlamlı düşük izlendi (p=0.001).

<sup>‡</sup>Postoperatif hematokrit değeri preoperatif değerden istatistiksel olarak anlamlı düşük izlendi (p=0.001).

hastada göbekaleti median kesi uygulandı. Otuz iki hastaya sezaryen sonrası histerektomi, 40 hastaya HAL, 12 hastaya plasental implantasyon alanına uterin sütürler ve 3 hastaya Foley sonda uygulandı (Tablo 2). Uterin sütür ve Foley sonda uygulanan hastaların tamamı histerektomi yapılmayan grupta yer almaktaydı. HAL uygulanan 40 hastanın 27'sine (%67.5) takiben sezaryen sonrası histerektomide yapıldığı, HAL yapılmayan 27 hastanın 5'inde sezaryen sonrası histerektomi yapıldığı ve gruplar arasında istatistiksel olarak anlamlı fark olduğu izlendi ( $p=0.001$ ) (Şekil 1). Histerektomi yapılan hastaların patolojik incelemelerinde; 8 (%25) hastada akreta, 11 (%34.4) hastada inkreta, 10 (%31.3) hastada perkreta ve 3 (%9.4) hastada plasental invazyon saptanmadığı tespit edildi. Elli bir (%76.1) hastada kan transfüzyon ihtiyacı oldu. Ortalama 2.63 ünite eritrosit süspansiyonu verildi. Ayrıca 39 (%58.2) hastada yoğun bakım ihtiyacı oldu. Komplikasyonlar incelendiğinde; 9 hastada mesane yaralanması, 1 hastada vajen cuff hematomu ve 1 hastada DIC geliştiği saptandı. DIC gelişen hastada takiplerde multiorgan yetmezliği olmuş ve hasta postpartum 30. günde kaybedildi. Neonatal sonuçlarda ise iki yenidoğanda majör anomali, birinde multiple anomali, diğerinde ise hidrosefali saptandı.

## Tartışma

Son yıllarda geçirilmiş sezaryenlerin artması ile plasenta previa vakaları daha sık izlenmektedir.<sup>[2]</sup> Gerçekten de çalışmamızda 1000 doğumda 29 hastada plasenta previa saptanmıştır. Bu sıklığın literatürde bildiren 1000 doğumda 3.5–4.6 değerlerinden yaklaşık 7–8 kat fazla olduğu görülmektedir.<sup>[1]</sup> Hastaların demografik özelliklerine bakıldığında; 30'lu yaş grubunda, ortalama paritenin iki ve hemen hepsinde geçirilmiş sezaryen hikayesi olduğu izlendi. Geçirilmiş sezaryen hikayesi ve multiparitenin plasenta previa için majör risk faktörleri olması çalışmamızda da görülmektedir.<sup>[8–10]</sup> Ayrıca operasyonlarda daha çok Pfannenstiel insizyonun tercih edildiği, ameliyat sürelerinin ortalama 1.5 saate ulaştığı, yaklaşık 5 gün hastanede kaldıkları ve yarısından fazlasında yoğun bakım ihtiyacı olduğu gözlenmektedir. Hemogram değerlerinin cerrahi sonrası anlamlı düştüğü ve ortalama 2.6 ünite eritrosit süspansiyonu verildiği görülmektedir.

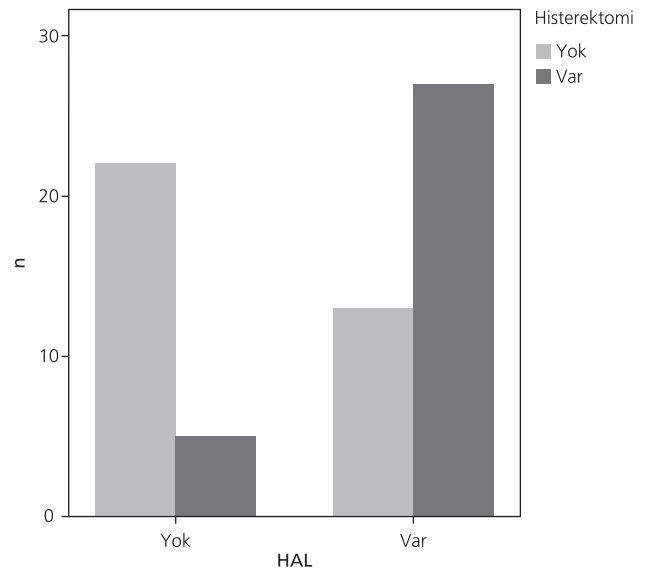
Plasenta previa ile birlikte değişik oranlarda plasenta yapışma anomalileri bildirilmiştir. Plasenta previa ile birlikte tek geçirilmiş sezaryen hikayesi olduğunda

**Tablo 2.** Sezaryen ile birlikte uygulanan konservatif ve radikal cerrahi yöntemler.

Yöntem	Var	Yok
Hipogastrik arter ligasyonu	40 (%59.7)	27 (%40.3)
Postpartum histerektomi	32 (%47.8)	35 (%52.2)
Uterin sütür	12 (%17.9)	55 (%82.1)
Foley sonda	3 (%4)	64 (%96)

%11–25, iki geçirilmiş sezaryen hikayesi olduğunda %35–47 ve üçün üzerinde %40 civarında plasenta yapışma anomalisi bildirilmiştir.<sup>[11–13]</sup> Bizim çalışmamızda tüm previalı hastalar arasında %43 oranında histolojik olarak doğrulanmış yapışma anomalisi bulundu. Hastalarda ortalama 2–3 kez geçirilmiş sezaryen hikayesi olduğu izlendi. Sekiz hastada akreta, 11 hastada inkreta, 10 hastada perkreta rapor edildi. Sumigama ve ark.'nın<sup>[14]</sup> çalışmasında 408 previalı hastada, 18 plasenta inkreta ve 5 perkreta bulunmuştur. Grace Tan ve ark.'nın<sup>[15]</sup> çalışmasında da 27 hastanın 12'sinde akreta, birinde inkreta ve 14'ünde perkreta rapor edilmiştir. Akretanın patoloji sonuçlarında diğerlerine göre daha az raporlanması bu hastalarda uterusun daha fazla korunabildiğini düşündürülebilir.

Plasenta previa, antepartum (RR=9.8), intrapartum (RR=2.5) ve postpartum kanama (RR=1.9) riskini art-



**Şekil 1.** Hipogastrik arter ligasyonu (HAL) yapılan ve yapılmayan hastalarda postpartum histerektomi dağılımı.

tırmaktadır.<sup>[1]</sup> Bu sebeple PP'li gebelerde kan transfüzyonu ihtiyacı PP olmayan gebelere göre artmıştı (%12'ye karşı %0.8).<sup>[16]</sup> Bizim çalışmamızda da yaklaşık %76 oranında transfüzyon ihtiyacı izlendi. Kanamayı kontrol altına almak için çalışmamızda cerrahi yöntemler arasında en fazla HAL uygulanmış ancak bu olgularda anlamlı oranda fazla sezaryen sonrası histerektomi uygulanmıştır (**Şekil 1**). Bu durum PP ve/veya plasenta yapışma anomalilerinde görülen intraktable kanamanın HAL ile belki yeterince kontrol altına alınmadığı ve sonuçta bu hastalarda histerektomi gereği olacağını düşündürmektedir. HAL ilk kez serviks kanserinde oluşan refrakter kanamaları durdurmak için uygulanmaya başlanmıştır.<sup>[17]</sup> Jinekolojik ve obstetrik kaynaklı kanamalarda HAL'deki rasyonel pelvik kan akımının yaklaşık %50 azaltılması ve arter basıncı düşmesine rağmen venöz basıncın aynı kalmasıyla kan kaybının hızını yavaşlatmaktadır.<sup>[18]</sup> HAL sonrası eksternal iliak arterin paravezikal ve vajinal alana verdiği dallar, plasenta yapışma anomalilerinde HAL'ın başarısızlığını açıklayabilir. Bazı vakalarda anastomoz hatlarına eksternal iliak arterden masif kan akımı görülmüş, hatta inferior epigastrik ve inferior mezenterik arterlerle olan anastomozlar uterin arter üzerinden tekrar uterusun kanlanmasını sağlamıştır.<sup>[19]</sup> Ayrıca HAL sonrasında arterin rekanalize olduğu; uterin, arkuat ve ovaryen arterlerde kan akımının devam ettiği de gösterilmiştir.<sup>[20,21]</sup> Iwata ve ark.'nın<sup>[19]</sup> çalışmasında, plasenta akreta nedeniyle sezaryen histerektomi yapılan hastalarda HAL yapılan ve yapılmayan gruplar karşılaştırılmış ve hemostaz açısından gruplar arasında fark bulunmamıştır. Yine başka bir çalışmada HAL'ın plasenta akretada morbiditeyi, tahmini kan kaybını veya kan transfüzyon ihtiyacını azaltmadığı ve HAL'ın plasenta akretada profilaktik rutin uygulanmasının yeri olmadığı vurgulanmıştır.<sup>[22]</sup> Plasental akreta şüphesi olan hastalarda profilaktik hipogastrik arter embolizasyonu öneren küçük örneklemli çalışmalar bulunmaktadır.<sup>[23,24]</sup> Bu çalışmada da hem HAL hem histerektomi uygulanan hastaların tümüne HAL, histerektomi öncesi yapıldı.

Çalışmamızda diğer cerrahi yöntemlerden, 12 hastada uterusu kare şeklinde sütürler ve 3 hastaya da Foley sonda uygulandı. Cho ve ark.<sup>[25]</sup> plasental implantasyon lokalizasyonuna uterus serozası üzerinden kare, sirküler sütür atılmasının kanama kontrolünü sağladığını belirtmişlerdir. Bu çalışmada da sütürasyon yapılan ve az sayıda olsa da Foley sonda uygulanan hastaların tamamının histerektomi yapılmayan grupta yer alması bu

yöntemlerin belki de implantasyon alanındaki kanamalarda öncelikli olarak yapılmasını düşündürebilir.

Plasenta previa ile birlikte izlenebilen, plasenta akretada intraoperatif ve postoperatif masif kan kaybı ve transfüzyona ek olarak üreter hasarı, enfeksiyon ve fistül formasyonu gibi komplikasyonlara bağlı olarak yaklaşık %7'lere varan oranlarda mortalite bildirilmiştir.<sup>[26]</sup> Bu çalışmada masif kanama ve transfüzyon sonrasında DIC ve sepsis gelişen bir hasta postoperatif 30. günde eks oldu. Sumigama ve ark.<sup>[14]</sup> yaptıkları çalışmada plasenta previalı bir hastanın masif hemorajiden kaybedildiğini rapor etmişlerdir. Çalışmamızda en fazla komplikasyon mesane yaralanmasıdır ve 9 hastada görülmüştür. Literatürde plasenta previa da eş zamanlı mesane invazyonu 1/10.000 olarak bildirilmiş ve bu hastalarda multidisipliner yaklaşım ihtiyacı olabileceği rapor edilmiştir.<sup>[27]</sup>

Neonatal sonuçlarımıza bakıldığında ortalama 35. haftalarda ve 2600 gram ağırlığında ve normale yakın Apgar skorları izlenmektedir. Benzer şekilde O'Brien ve ark.<sup>[26]</sup> plasenta akreta şüphesi olan hastaların 35. haftadan sonra %93 oranında kanama sonrası doğum ihtiyacı olduğunu ve 8 maternal ölümden 4'ünün 36 hafta sonrasına geciken doğumlarda olduğunu belirtmişlerdir. American College of Obstetricians and Gynecologists (ACOG) plasenta akreta şüphesi olan olgularda 34. haftadan sonra preterm sezaryen histerektomi planlanmasını önermektedir.<sup>[5]</sup> Çalışmamızda iki fetüste majör anomalizasyon izlense de literatürde plasenta previanın Apgar skorunu düşürdüğü ancak konjenital anomalizasyon ve fetal ölümle ilişkisi bulunmadığı bildirilmiştir.<sup>[28]</sup>

## Sonuç

Plasenta previa ve beraberinde plasenta yapışma anomalisi olan seçilmiş vakalarda konservatif cerrahi yaklaşım alternatif yöntem olabilir. Ancak HAL'ın bu hastalarda organ koruyucu etkinliği şüpheli görünmektedir.

**Çıkar Çakışması:** Çıkar çakışması bulunmadığı belirtilmiştir.

## Kaynaklar

1. Faiz AS, Ananth CV. Etiology and risk factors for placenta previa: an overview and meta-analysis of observational studies. *J Matern Fetal Neonatal Med* 2003;13:175-90.
2. Bretelle F, Courbière B, Mazouni C, Agostini A, Cravello L, Boubli L, Gannerre M, et al. Management of placenta accreta: morbidity and outcome. *Eur J Obstet Gynecol Reprod Biol* 2007;133:34-9.

3. Levine D, Hulka CA, Ludmir J, Li W, Edelman RR. Placenta accreta: evaluation with color Doppler US, power Doppler US, and MR imaging. *Radiology* 1997;205:773-6.
4. Komulainen MH, Väyrynen MA, Kauko ML, Saarikoski S. Two cases of placenta accreta managed conservatively. *Eur J Obstet Gynecol Reprod Biol* 1995;62:135-7.
5. Committee on Obstetric Practice. Committee opinion no. 529: placenta accreta. *Obstet Gynecol* 2012;120:207-11.
6. Shahin AY, Farghaly TA, Mohamed SA, Shokry M, Abd-El-Aal DE, Youssef MA. Bilateral uterine artery ligation plus B-Lynch procedure for atonic postpartum hemorrhage with placenta accreta. *Int J Gynaecol Obstet* 2010;108:187-90.
7. B-Lynch C, Coker A, Lawal AH, Abu J, Cowen MJ. The B-Lynch surgical technique for the control of massive postpartum haemorrhage: an alternative to hysterectomy? Five cases reported. *Br J Obstet Gynaecol* 1997;104:372-5.
8. Ananth CV, Demissie K, Smulian JC, Vintzileos AM. Placenta previa in singleton and twin births in the United States, 1989 through 1998: a comparison of risk factor profiles and associated conditions. *Am J Obstet Gynecol* 2003;188:275-81.
9. Rasmussen S, Albrechtsen S, Dalaker K. Obstetric history and the risk of placenta previa. *Acta Obstet Gynecol Scand* 2000;79:502-7.
10. Gurol-Urganci I, Cromwell DA, Edozien LC, Smith GC, Onwere C, Mahmood TA, et al. Risk of placenta previa in second birth after first birth cesarean section: a population-based study and meta-analysis. *BMC Pregnancy Childbirth* 2011;11:95.
11. Miller DA, Chollet JA, Goodwin TM. Clinical risk factors for placenta previa-placenta accreta. *Am J Obstet Gynecol* 1997;177:210-4.
12. Clark SL, Koonings PP, Phelan JP. Placenta previa/accreta and prior cesarean section. *Obstet Gynecol* 1985;66:89-92.
13. Silver RM, Landon MB, Rouse DJ, Leveno KJ, Spong CY, Thom EA, et al.; National Institute of Child Health and Human Development Maternal-Fetal Medicine Units Network. Maternal morbidity associated with multiple repeat cesarean deliveries. *Obstet Gynecol* 2006;107:1226-32.
14. Sumigama S, Itakura A, Ota T, Okada M, Kotani T, Hayakawa H, et al. Placenta previa increta/percreta in Japan: a retrospective study of ultrasound findings, management and clinical course. *J Obstet Gynaecol Res* 2007;33:606-11.
15. Grace Tan SE, Jobling TW, Wallace EM, McNeilage LJ, Manolitsas T, Hodges RJ. Surgical management of placenta accreta: a 10-year experience. *Acta Obstet Gynecol Scand* 2013;92:445-50.
16. Crane JM, Van den Hof MC, Dodds L, Armson BA, Liston R. Maternal complications with placenta previa. *Am J Perinatol* 2000;17:101-5.
17. Ha K. Ligation of internal iliac arteries for hemorrhage in hysterectomy for carcinoma uteri. *Bull Johns Hopkins Hosp* 1894;5:53.
18. Burchell RC. Internal iliac artery ligation: hemodynamics. *Obstet Gynecol* 1964;24:737-9.
19. Iwata A, Murayama Y, Itakura A, Baba K, Seki H, Takeda S. Limitations of internal iliac artery ligation for the reduction of intraoperative hemorrhage during cesarean hysterectomy in cases of placenta previa accreta. *J Obstet Gynaecol Res* 2010;36:254-9.
20. Yildirim Y, Gultekin E, Kocyigit A, Yilmaz C, Ertopcu K, Arioz DT. Color Doppler analysis of pelvic arteries following bilateral internal iliac artery ligation for severe postpartum hemorrhage. *Int J Gynaecol Obstet* 2009;104:22-4.
21. Demirci F, Ozdemir I, Safak A, Ozden S, Somunkiran A. Comparison of colour Doppler indices of pelvic arteries in women with bilateral hypogastric artery ligation and controls. *J Obstet Gynaecol* 2005;25:273-4.
22. Eller AG, Porter TF, Soisson P, Silver RM. Optimal management strategies for placenta accreta. *BJOG* 2009;116:648-54.
23. Chou MM, Hwang JI, Tseng JJ, Ho ES. Internal iliac artery embolization before hysterectomy for placenta accreta. *J Vasc Interv Radiol* 2003;14:1195-9.
24. Dubois J, Garel L, Grignon A, Lemay M, Leduc L. Placenta percreta: balloon occlusion and embolization of the internal iliac arteries to reduce intraoperative blood losses. *Am J Obstet Gynecol* 1997;176:723-6.
25. Cho JH, Jun HS, Lee CN. Hemostatic suturing technique for uterine bleeding during cesarean delivery. *Obstet Gynecol* 2000;96:129-31.
26. O'Brien JM, Barton JR, Donaldson ES. The management of placenta percreta: conservative and operative strategies. *Am J Obstet Gynecol* 1996;175:1632-8.
27. Abbas F, Talati J, Wasti S, Akram S, Ghaffar S, Qureshi R. Placenta percreta with bladder invasion as a cause of life threatening hemorrhage. *J Urol* 2000;164:1270-4.
28. Lal AK, Hibbard JU. Placenta previa: an outcome-based cohort study in a contemporary obstetric population. *Arch Gynecol Obstet* 2015;292:299-305.