

Mid-trimester fetal ultrasonografik taramada pes ekinovarus saptanan hastaların perinatal ve ortopedik sonuçları

Rauf Melekoğlu¹, Sevil Eraslan², Hasan Berkan Sayal³, Ebru Çelik⁴, Harika Gözde Gözükarar Bağ⁵

¹İnönü Üniversitesi Tıp Fakültesi, Kadın Hastalıkları ve Doğum Anabilim Dalı, Malatya; ²Elbistan Devlet Hastanesi, Kadın Hastalıkları ve Doğum Kliniği, Kahramanmaraş; ³Malatya Eğitim ve Araştırma Hastanesi, Kadın Hastalıkları ve Doğum Kliniği, Malatya; ⁴Koç Üniversitesi Tıp Fakültesi, Kadın Hastalıkları ve Doğum Anabilim Dalı, İstanbul; ⁵İnönü Üniversitesi Tıp Fakültesi, Biyoistatistik ve Tıp Bilişimi Anabilim Dalı, Malatya

Özet

Amaç: Bu çalışmada kliniğimizde mid-trimester fetal ultrasonografik taramada pes ekinovarus saptanan gebelerin perinatal ve ortopedik sonuçlarını değerlendirmeyi, izole ve izole olmayan pes ekinovarus saptanan gebelerin perinatal ve neonatal sonuçlarını karşılaştırmayı amaçladık.

Yöntem: İnönü Üniversitesi Tıp Fakültesi Hastanesi Perinatoloji Bilim Dalı'nda 01.04.2014 - 01.01.2017 tarihleri arasında, mid-trimester ultrasonografik taramada fetüste pes ekinovarus saptanan ve doğuma kadar izlenen hastaların gebelik ve yenidoğan dosyaları retrospektif olarak tarandı. Ayrıca pes ekinovarus konjenital sendromların eşlik ettiği gebelik terminasyonu yapılan hastalar da çalışmaya dahil edildi.

Bulgular: Çalışma periyodunda mid-trimester fetal ultrasonografik taramada prenatal olarak pes ekinovarus saptanan 71 hastanın verileri değerlendirildi. İzole olan grupta fetüslerin %59.3'ünde bilateral pes ekinovarus saptanırken, izole olmayan grupta bu oran %79.4 olarak izlendi (p=0.084). İzole grupta medyan tanı haftası 22 hafta olarak saptanırken izole olmayan grupta medyan tanı konulan hafta 20 hafta idi (p=0.041). İzole gruptaki hastaların %37.5'ine prenatal dönemde fetal karyotipleme uygulanırken izole olmayan grupta fetal karyotipleme oranı %38.4 olarak saptandı (p=0.802). İzole gruptaki hastaların karyotip sonucunda anöploidisi saptanmaz iken, izole olmayan grupta 3 hastada trizomi 18, 1 hastada 46,XX,inv(9)(p12q13) saptandı (p=0.053). Neonatal dönemde izole pes ekinovarus saptanan gruptaki yenidoğanların %81.2'i konservatif tedavi (düzeltici alçılama - Ponseti veya Kite yöntemi) ile tedavi edilirken, izole olmayan grupta bu oran %27.2 izlendi. İzole olmayan grupta cerrahi gereksinimi daha fazla olup, en sık posteromedial gevşetme operasyonu uygulandı.

Sonuç: Prenatal dönemde pes ekinovarus tanısı konulan fetüslerde izole ve izole olmayan ayrımının yapılması, neonatal sonuçları öngörmede kritik öneme sahiptir. İzole olmayan grupta kromozom değişikliklerinin görülme sıklığı, olumsuz neonatal ve ortopedik sonuçlar ile karşılaşma olasılığı daha yüksektir. Çalışmamızın sonuçları, prenatal dönemde fetüste izole ve izole olmayan pes ekinovarus saptanan gebelerin perinatal ve neonatal dönemdeki izlem, tedavi seçenekleri ve sonuçları açısından doğru bilgilendirilmesine katkıda bulunacaktır.

Anahtar sözcükler: Fetal ultrasonografi, gebelik, gebelik sonuçları, pes ekinovarus.

Abstract: Perinatal and orthopedic outcomes of patients diagnosed with pes equinovarus by mid-trimester fetal ultrasonographic imaging

Objective: In this study, we aimed to evaluate the perinatal and orthopedic outcomes of pregnant women diagnosed with pes equinovarus by mid-trimester fetal ultrasonographic screening in our clinic, and to compare the perinatal and neonatal outcomes of pregnant women complicated with isolated and non-isolated pes equinovarus.

Methods: The pregnancy and newborn medical records of the pregnant women, who were diagnosed with pes equinovarus by mid-trimester fetal ultrasonographic screening at the Perinatology Department of İnönü University between April 1st, 2014 and January 1st, 2017 and followed up to the delivery, were reviewed retrospectively. The patients with terminated pregnancies who had congenital syndromes in addition to pes equinovarus were also included in the study.

Results: During the study period, the data of 71 patients who were prenatally diagnosed with pes equinovarus by mid-trimester fetal ultrasonographic imaging were evaluated. While bilateral pes equinovarus was found in 59.3% of the fetuses in isolated group, it was 79.4% in the non-isolated group (p=0.084). The median diagnosis week was 22 weeks in the isolated group while it was 20 weeks in the non-isolated group (p=0.041). Fetal karyotyping was performed on 37.5% of the patients in the isolated group during prenatal period while this rate was 38.4% in non-isolated group (p=0.802). The patients in the isolated group did not have aneuploidy as a result of karyotyping whereas trisomy 18 was found in three patients and 46,XX,inv(9)(p12q13) in one patient in the non-isolated group (p=0.053). In the group complicated with isolated pes equinovarus during neonatal period, 81.2% of the newborns were treated by conservative therapy (corrective casting - Ponseti's or Kite's method), and this rate was 27.2% in the non-isolated group. Surgical requirement was higher in the non-isolated group, and posteromedial release was the most frequent operation.

Conclusion: Distinguishing the fetuses, which are diagnosed with pes equinovarus during prenatal period, as isolated and non-isolated cases has a critical significance in the prediction of neonatal outcomes. The incidence of chromosomal alteration and possibility of poor neonatal and orthopedic outcomes are higher in the non-isolated group. The results of our study will contribute to inform pregnant women properly, who are complicated with isolated and non-isolated fetal pes equinovarus during prenatal period, in terms of follow-up, treatment options and outcomes during perinatal and neonatal periods.

Keywords: Fetal ultrasonography, pregnancy, gestational outcomes, pes equinovarus.

Yazışma adresi: Dr. Rauf Melekoğlu, İnönü Üniversitesi Tıp Fakültesi, Kadın Hastalıkları ve Doğum Anabilim Dalı, Malatya. e-posta: rmelekoğlu@gmail.com

Geliş tarihi: 06 Şubat 2018; **Kabul tarihi:** 26 Mart 2018

Bu yazının atf künyesi: Melekoğlu R, Eraslan S, Sayal HB, Çelik E, Gözükarar Bağ HG.

Perinatal and orthopedic outcomes of patients diagnosed with pes equinovarus by mid-trimester fetal ultrasonographic imaging. Perinatal Journal 2018;26(1):38-45.

©2018 Perinatal Tıp Vakfı

Bu yazının çevrimiçi İngilizce sürümü:

www.perinataljournal.com/20180261009

doi:10.2399/prn.18.0261009

Karekod (Quick Response) Code:



Giriş

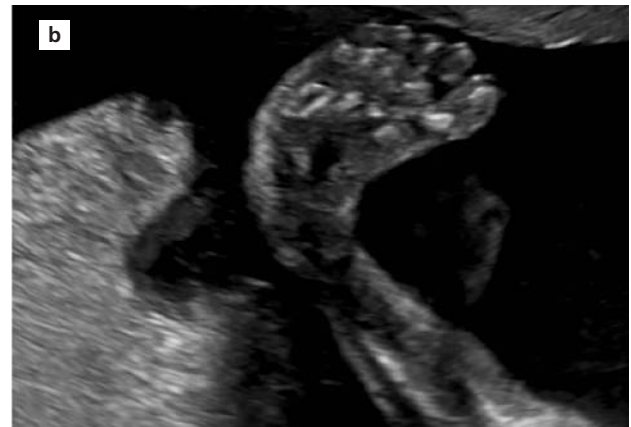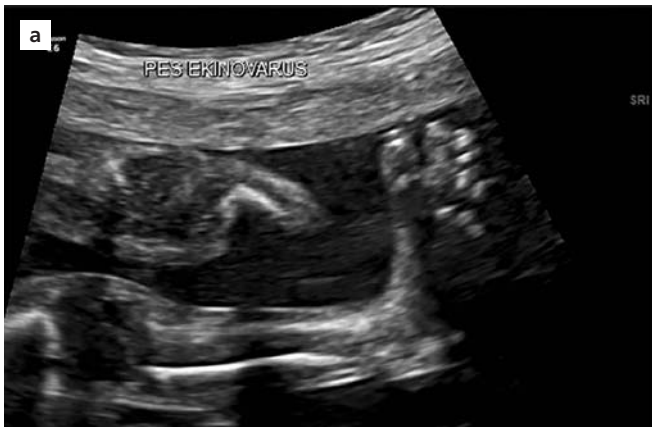Talipes veya *clubfoot* olarak da bilinen konjenital pes ekinovarus (PEV) ardışık tedavi gerektiren, 1000 canlı doğumda 2–3 sıklıkta görülen ve ayağın en sık rastlanılan doğumsal ortopedik deformitelerinden biridir.^[1] PEV erkek fetüslerde kız fetüslere göre 2 kat fazla görülmektedir.^[2] Birden fazla sebebi olduğu düşünülen PEV, ayağın ön kısmında adduksiyon, orta kısmında kavus, arka kısmında ekinizm ve varus (iç rotasyonu) deformitesi ile karakterizedir.^[3] Pes ekinovaruslu fetüslerin %20'si sendromlarla birlikte görülmektedir, %80'inde ise herhangi bir kromozomal bir bozukluk veya başka bir anomali eşlik etmez.^[4] PEV etiyojisinde genetik nedenler, vasküler bozukluk ve fetal kısıtlılık gibi faktörler öne sürülse de etiyojisi tam olarak aydınlatılamamıştır.^[5] Tedavisinde ise konservatif ve cerrahi olmak üzere iki yöntem uygulanmaktadır. Seri manipülasyon ve alçılama uygulamaları içeren konservatif tedavinin tek başına başarısı farklı oranlarda bildirilmiştir. Konservatif tedavi ile başarı oranını yüksek (yaklaşık %90) bildiren çalışmalar olmakla birlikte düşük (yaklaşık %50) bulan çalışmalar da mevcuttur.^[6] Başlıca iki yöntem uzun dönem iyi sonuçlar bildirilmesi nedeni ile en fazla uygulanmaktadır. Bunlar; haftalık düzeltici manipülasyonları takip eden seri uzun bacak alçılama uygulamasını içeren Ponseti ile seri manipülasyon ve alçılama ile birlikte geceleri ayağı dorsifleksiyon ve hafif abduksiyonda tutan atellerin uygulandığı Kite teknikleridir.^[7,8] Cerrahi tedavi yöntemleri hastalığın biyomekaniklerinin yeterince anlaşılmadığı dönemlerde daha fazla uygulanmış olmakla beraber, halen konservatif yöntemlerle yeterli düzelme sağlanamayan olgu-

larda yumuşak doku gevşetmelerini içeren cerrahi yöntemlere başvurulmaktadır.^[9]

Literatürde pes ekinovarus saptanan fetüslerin obstetrik ve ortopedik sonuçlarını irdeleyen, az sayıda çalışma mevcuttur. Bu nedenle bu çalışmada kliniğimizde mid-trimester fetal ultrasonografik taramada pes ekinovarus saptanan gebelerin perinatal ve ortopedik sonuçlarını değerlendirmeyi, izole ve izole olmayan olgulardaki perinatal ve neonatal sonuçlarını karşılaştırmayı amaçladık.

Yöntem

Çalışma için İnönü Üniversitesi Sağlık Bilimleri Bilimsel Araştırma ve Yayın Etiği Kurulu'ndan onam alındı (Etik kurul onam numarası: 2016/10-11). İnönü Üniversitesi Tıp Fakültesi Hastanesi Perinatoloji Bilim Dalı'nda 01.04.2014 – 01.01.2017 tarihleri arasında, mid-trimester fetal ultrasonografik taramada fetüste pes ekinovarus saptanan ve doğuma kadar izlenen hastaların gebelik ve yenidoğan dosyaları retrospektif olarak tarandı. Ayrıca, pes ekinovarus konjenital sendromların eşlik ettiği gebelik terminasyonu yapılmış hastalar da çalışmaya dahil edildi. Hastaların tümünde pes ekinovarus tanısı prenatal dönemde fetüsün ultrasonografik muayenesinde ayağın plantar düzlemde görüntülenmesi sırasında tibia ve fibulanın aynı planda izlenmesi ile kondu (**Şekil 1**). Çalışma periyodu boyunca izole olgular ve eşlik eden fetal malformasyonların olduğu izole olmayan olguların tümüne invaziv prenatal tanı önerildi. Preterm erken membran rüptürü veya



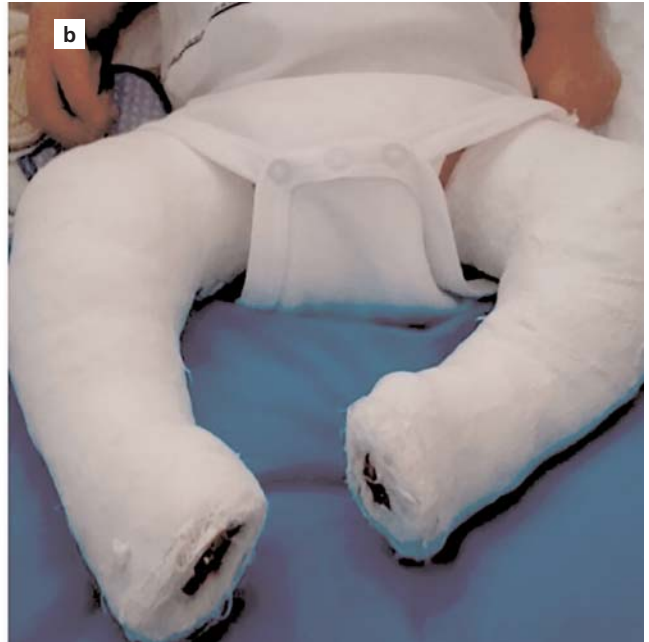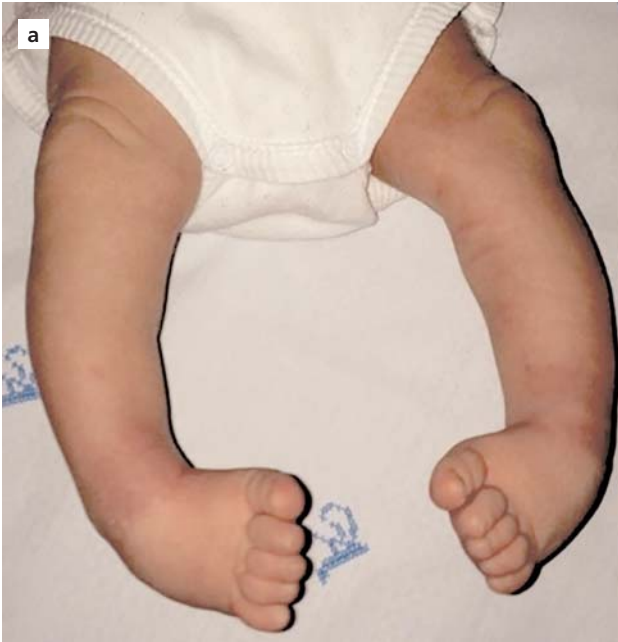Şekil 1. Ultrasonografik muayenede fetal ayağın plantar düzlemde görüntülenmesi sırasında tibia ve fibulanın aynı planda izlendiği gri-skala ultrasonografi görüntüleri (a ve b).

konjenital renal anomaliler nedeni ile oluşan oligohidramniyos/anhidramniyosa sekonder gelişen pes ekinovarus olguları çalışmaya dahil edilmedi. Fetal koromozomal anomali veya yaşarla bağdaşmayan konjenital anomalili fetüs varlığında gebeliğin sonlandırılması seçeneği sunuldu. Çalışma periyodu boyunca gebelerin antenatal izlemleri ve doğumları Sağlık Bakanlığı Doğum Öncesi Bakım Yönetim Rehberi ve Doğum ve Sezaryen Eylemi Yönetim Rehberi'ne göre hazırlanmış izlem ve doğum protokollerine göre yapıldı.^[10,11] Hastanemizde doğan izole veya konjenital sendromların eşlik ettiği pes ekinovaruslu tüm yenidoğanlar yenidoğan yoğun bakım ünitesine ve Ortopedi ve Travmatoloji Anabilim Dalına konsülte edilip muayeneleri yapılarak bu yenidoğanlara pes ekinovarus deformitesi için konservatif tedaviye yaşamın ilk 3 günü içinde başlandı (**Şekil 2**). Konservatif tedavinin yetersiz veya başarısız olduğu durumlarda cerrahi tedavi uygulandı.

Çalışmaya katılım kriterleri; (i) 18–39 yaş aralığında bulunma, (ii) tekil canlı fetüs olması, (iii) mid-trimester fetal ultrasonografik taramada izole veya diğer anomalilerle birliktelik gösteren pes ekinovarus saptanması ve (iv) gebelik izlemi ve doğumun veya terminasyonun kliniğimizde yapılması şeklinde belirlendi.

Çalışmadan dışlama kriterleri ise (i) çoğul gebelikler ve (ii) intrauterin fetal ölüm idi.

Çalışmaya katılan hastaların yaş, gravida, parite, vücut kitle indeksi, tanı konulan gebelik haftası, pes ekinovarusun tek taraflı ya da bilateral olup olmadığı, pes ekinovarusu eşlik eden diğer anomaliler, fetal karyotip sonuçları, gebeliğin nasıl sonlandığı, doğum, doğumun olduğu gestasyonel hafta, doğum şekli, doğum kilosu, cinsiyet, yenidoğan yoğun bakım ihtiyacı, pes ekinovarusu yönelik yapılan tedavi şekli ve prognoz parametreleri kaydedildi. İstatistiksel analiz için Statistical Package for the Social Sciences (SPSS) versiyon 22.0 (SPSS Inc, Chicago, IL, ABD) yazılımı kullanıldı. Uygulamada yer alan hastaların istatistiksel olarak karşılaştırılmasında öncelikle hastalardan elde edilen verilerin dağılımlarının normalliği Shapiro-Wilk testi ile analiz edildi. İzole ve izole olmayan PEV gruplarındaki normal dağılım gösteren veriler ortalama ve standart sapma olarak, normal dağılım göstermeyen veriler ise medyan ve en küçük ve en büyük olarak tanımlandı. Normal dağılıma uyan veriler için t testi kullanılırken, uymayan veriler için Mann-Whitney U testi kullanılarak karşılaştırma analizleri yapıldı. Kategorik değişkenler sayı ve yüzde ile özetlenerek, karşılaştırılmalarda Pearson'un kesin ki-kare, sürekli



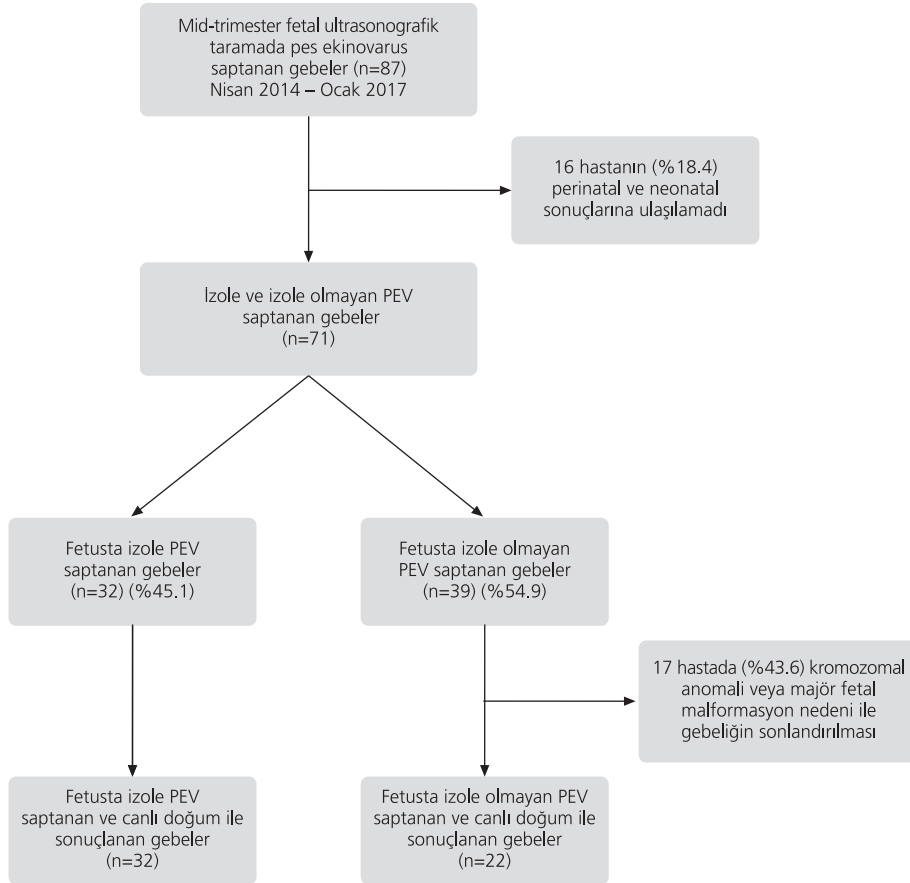
Şekil 2. Pes ekinovarus deformitesinde (a) konservatif tedavide Ponseti tekniğinde uygulanan düzeltici manipülasyonlar sonrasında uygulanan uzun bacak alçılama (b) görüntüsü.

lilik düzeltmeli ki kare testleri kullanıldı. Tüm analizlerde anlamlılık düzeyi 0.05 olarak kabul edildi.

Bulgular

Çalışma periyodu boyunca mid-trimester fetal ultrasonografik taramada pes ekinovarus saptanan ve gebelik takibi kliniğimizde gerçekleşen 71 hastanın 32'sinde (%45.1) eşlik eden fetal malformasyon saptanmazken (izole grup), 39'unda (%54.9) PEV ile birlikte ek fetal anomali izlendi (izole olmayan grup). İzole olmayan grupta kromozomal anomali ve eşlik eden majör fetal malformasyonlar nedeni ile 17 (%43.6) hasta gebeliğin sonlandırılmasına karar verdi. 01.04.2014 – 01.01.2017 tarihleri arasında, mid-trimester ultrasonografik taramada fetüste pes ekinovarus saptanan gebelere ait akış şeması **Şekil 3**'de gösterilmiştir. İzole PEV saptanan hastalar ile izole olmayan PEV saptanan gebeler mater-

nal karakteristikler açısından karşılaştırıldığında yaş, gravida, parite ve vücut kitle indeksi açısından gruplar arasında istatistiksel olarak anlamlı fark saptanmadı (sırasıyla $p=0.182$; $p=0.079$; $p=0.149$; $p=0.125$). İzole olmayan grupta medyan tanı konulan gebelik haftası izole PEV saptanan grup ile karşılaştırıldığında istatistiksel olarak anlamlı düzeyde düşük saptandı [sırasıyla 20.0 (16.0–26.0) ve 22 (19.0–25.0); $p=0.041$]. İzole gruptaki hastaların %37.5'ine prenatal dönemde fetal karyotipleme uygulanırken izole olmayan grupta fetal karyotipleme oranı %38.4 olarak saptandı ($p=0.802$). İzole gruptaki hastaların tümünde yapılan invaziv prenatal tanı sonucunda kromozom değişikliği saptanmaz iken, izole olmayan grupta 3 hastada trizomi 18, 1 hastada 46,XX,inv(9)(p12q13) saptandı ($p=0.053$). İzole ve izole olmayan PEV saptanan gebelerin karakteristikleri **Tablo 1**'de özetlenmiştir.



Şekil 3. Nisan 2014 – Ocak 2017 tarihleri arasında mid-trimester ultrasonografik taramada fetüste pes ekinovarus saptanan gebelerin akış şeması.

Tablo 1. İzole ve izole olmayan pes ekinovarus saptanan grupların karakteristikleri.

	İzole grup (n=32)	İzole olmayan grup (n=39)	p deđeri
Yaş*	28.34±5.64	30.10±5.32	0.182
Gravida†	2.0 (1.0–4.0)	2.0 (1.0–13.0)	0.079
Parite†	1.0 (0.0–3.0)	1.0 (0.0–5.0)	0.149
Abortus†	0.0 (0.0–2.0)	0.0 (0.0–7.0)	0.329
Vücut kitle indeksi (kg/m ²)†	26.0 (22.0–32.0)	27.0 (18.4–38.0)	0.403
Tanının konulduđu hafta†	22.0 (19.0–25.0)	20.0 (16.0–26.0)	0.041
Lateralite†			0.084
Ünilateral	13.0 (40.7)	8.0 (20.6)	
Bilateral	19.0 (59.3)		
	31.0 (79.4)		
Fetal karyotipleme†	12.0 (37.5)	15.0 (38.4)	0.802
Normal karyotip	12.0 (100)	11.0 (73.3)	0.053
Trizomi 18	-	3.0 (20.0)	
46,XX,inv(9)(p12q13)	-	1.0 (6.7)	

*Ortalama ± standart sapma; †Medyan (en küçük–en büyük); ‡n (%)

İzole olmayan PEV saptanan gebelerde doğumda gestasyonel hafta izole olan gruba göre anlamlı derecede düşük saptandı (p<0.001). Fetüste izole olmayan PEV saptanan grupta yenidođanların doğum ağırlığı, 1. ve 5. dakika APGAR skorları ve kordon kanı pH değerleri izole PEV saptanan grup ile karşılaştırıldığında istatistiksel olarak anlamlı derecede düşük bulundu (tüm parametrelerde p<0.001). İzole PEV saptanan grupta yenidođan yoğun bakım ihtiyacı ise izole olmayan PEV sap-

tanan yenidođanlara göre anlamlı oranda düşük saptandı (p<0.001). Her iki grupta PEV anomalisi erkek fetüslerde daha sık saptanırken, gruplar arasında kız-erkek oranı arasında anlamlı fark saptanmadı (p=0.332). İzole ve izole olmayan pes ekinovarus saptanan gruptaki hastaların perinatal sonuçları **Tablo 2'**de özetlenmiştir.

Neonatal dönemde izole pes ekinovarus saptanan gruptaki yenidođanların %81.2'si konservatif tedavi (dü-

Tablo 2. İzole ve izole olmayan pes ekinovarus saptanan grupların doğum sonuçları.

	İzole grup (n=32)	İzole olmayan grup (n=22)	p deđeri
Doğumda gestasyonel hafta*	38.0 (34.0–39.0)	34.5 (25.0–39.0)	<0.001
Doğum şekli†			0.583
Vajinal	17 (53.2)	10 (45.5)	
Sezaryen	15 (46.8)	12 (54.5)	
Doğum kilosu*	3150.0 (1500.0–3900.0)	1565.0 (520.0–3600.0)	<0.001
Cinsiyet†			0.332
Kız	9 (28.2)	9 (40.9)	
Erkek	23 (71.8)	13 (59.1)	
1. dakika APGAR skoru*	8.0 (6.0–9.0)	6.5 (1.0–8.0)	<0.001
5. dakika APGAR skoru*	9.0 (8.0–10.0)	7.5 (1.0–9.0)	<0.001
Kordon pH*	7.33 (7.20–7.42)	7.20 (6.90–7.40)	<0.001
Yenidođan yoğun bakım ihtiyacı†	5 (15.6)	18 (81.8)	<0.001

*Medyan (en küçük–en büyük); †n (%)

zeltici alçılama-Ponseti veya Kite yöntemi) ile tedavi edilirken, izole olmayan grupta bu oran %27.2 olarak saptandı ($p<0.001$). Konservatif tedavide her iki grupta Ponseti yöntemi daha sık kullanılırken, konservatif tedavi sonrası cerrahi tedavi gereksinimi izole olmayan grupta, izole PEV saptanan gruba göre istatistiksel olarak anlamlı düzeyde yüksek saptandı (sırasıyla %18.8 ve %72.8; $p<0.001$). Her iki grupta cerrahi gereksinimi olan yenidoğanlarda en sık posteromedial gevşetme operasyonu uygulandı. İzole ve izole olmayan pes ekinovarus saptanan hastaların neonatal dönemdeki ortopedik tedavi sonuçları **Tablo 3**'de özetlenmiştir.

Tartışma

Mid-trimester fetal ultrasonografik tarama prenatal bakımda tüm gebelere rutin olarak önerilmektedir. Gelişen ultrasonografik teknolojiyle paralel olarak fetüsteki kas-iskelet deformiteleri dahil birçok konjenital malformasyonun prenatal periyotta erken dönemde tanısı mümkün hale gelmiştir.^[12,13] Ayrıca üç boyutlu ultrasonografinin prenatal ultrasonografik taramada kullanılmasının da konjenital malformasyonların daha erken ve daha doğru ortaya konmasında etkili olduğu öne sürülmüştür.^[14] Farklı çalışmalarda farklı oranlarda verilse de pes ekinovarusun prenatal dönemdeki tanı oranı yaklaşık %60 olarak bildirilmiştir.^[15] Bu çalışmada fetüste pes ekinovarus saptanan medyan gebelik haftasını izole PEV olgularında 22, izole olmayan PEV olgularında ise 20 hafta olarak saptadık. Çalışmamızla uyumlu olarak Hartge ve ark., konjenital PEV saptanan 106 fetüsün prenatal ve postnatal sonuçlarını retrospektif olarak analiz ettikleri çalışmalarında, medyan prenatal tanı zamanını; canlı doğum yapanlarda 23 hafta, birçok konjenital mal-

formasyonların saptandığı ölü doğum yapan grupta ise 18 hafta olarak bildirmişlerdir.^[16] Mahan ve ark., Amerika Birleşik Devletleri'nde yürüttükleri epidemiyolojik olgu kontrol çalışmasında, farklı eyaletlerde farklı oranlar olsa da prenatal dönemde PEV tanı oranını %62.3 olarak saptamışlardır. Yaptıkları çok değişkenli analiz sonucunda prenatal dönemde PEV tanısı koymak için en güçlü prediktörlerin anne yaşının 35 ve üstü olması, eşlik eden doğumsal malformasyonların varlığı ve PEV anomalisinin bilateral olması olarak göstermişlerdir.^[17] Çalışmamızda mid-trimester ultrasonografik taramada PEV saptanan hastaların %54.9'unda eşlik eden konjenital malformasyon saptanmakla birlikte, izole PEV saptanan fetüslerin %37.5'inde, izole olmayan PEV saptanan fetüslerin ise %38.4'ünde invaziv prenatal tanı uygulanmıştı. İzole PEV saptanan invaziv prenatal tanı uygulanan olgularda kromozom değişikliği saptanmamakla birlikte, eşlik eden malformasyonların izlendiği fetüslerin %26.7'sinde kromozom değişikliği izlendi. İzole olmayan hasta grubunda bir hastada izlenen 46,XX,inv(9)(p12q13) kromozom değişikliğini literatürde klinik önemi olmayan kromozom polimorfizmi olarak tanımlayan çalışmalar olduğu gibi, bu kromozom değişikliğini fasiyal dismorfizm, nörogelişimsel gerilik ve konjenital anomaliler ile ilişkili bulan çalışmalar da mevcuttur.^[18] Yakın zamanlı bir çalışmada konjenital PEV saptanan fetüslerde izole olgularda anormal karyotip oranını %2.2, eşlik eden malformasyonların saptandığı olgularda %30.3 olduğunu bulmuşlar, PEV anomalisinin bilateral veya ünilateral olmasının ise yüksek kromozomal anomali insidansı ile ilişkili olmadığını göstermişlerdir.^[19] Bununla birlikte araştırmacılar, konjenital dönemde PEV saptanan fetüslerde eşlik eden malformasyonların saptanması amacıyla detaylı ultrasonografik ta-

Tablo 3. İzole ve izole olmayan pes ekinovarus saptanan grupların ortopedik sonuçları.

	İzole grup (n=32)	İzole olmayan grup (n=22)	p değeri
Konservatif tedavi (Düzeltilici alçılama)*	26 (81.2)	6 (27.2)	<0.001
Ponseti	19	5	
Kite	4	1	
Konservatif + Cerrahi tedavi*	6 (18.8)	16 (72.8)	<0.001
Posteromedial gevşetme	4	7	
Posteromedial ve lateral gevşetme	2	4	
Subtalar gevşetme	-	3	
Tibialis anterior tendon transferi	-	2	

* n (%)

rama yapılmasını, eşlik eden malformasyonların varlığında karyotiplemenin önerilmesi gerektiğini, izole olgularda ise invaziv prenatal tanı önerilmesi hususunun tartışmalı olduğunu bildirmişlerdir.^[19,20] Prenatal dönemde ultrasonografik taramada fetüste PEV tanısının konması ve izole olup olmadığının ayırımının yapılması her ne kadar invaziv prenatal tanı ve ailenin postnatal sonuçlar açısından bilgilendirilmesi yönünden önemli olsa da ailelere bilgi verirken ultrasonografinin kısıtlılıklarından bahsedilmeli, prenatal dönemde izole PEV tanısı konulan olguların yaklaşık %10'ununda eşlik eden bulguların gebeliğin ilerleyen haftalarında veya postnatal dönemde saptanabileceği bilgisi aile ile paylaşılmalıdır.^[21,22]

Pes ekinovarus deformitesinin neonatal dönemdeki tedavisi farklı şekillerde olabilmekle birlikte genellikle başlangıçta konservatif tedavi uygulanmakta, konservatif tedaviye dirençli olgularda cerrahi seçenek düşünülmektedir. Konservatif tedavide günlük germe egzersizlerinin yapıldığı fizyoterapi ve atellerin uygulandığı *French functional method* gibi yöntemler olmakla birlikte seri manipülasyon ve açılmaların uygulandığı Ponseti ve Kite teknikleri uygulanabilmektedir. Ponseti tekniği günümüzde konservatif tedavide en sık kullanılan yöntemdir ve bu teknikte ayakta deformitelerin hepsinin (kavus, varus ve adduksiyon) eş zamanlı olarak tedavi edilmesi hedeflenir.^[23,24] Bu uygulamada 6–8 hafta boyunca ayak ve ayak bileğine yapılan manipülasyonları takip eden uzun bacak açılama yapılmakta açılar haftalık olarak değiştirilmektedir. Olguların %90'dan fazlasında ekinizm deformitesinin tam olarak düzeltilmesi için lokal anestezi ile yapılan minör bir cerrahi işlem olan aşil tenotomisi prosedürü gerekmekte olup bu işlem rutin tedavinin bir parçası olarak kabul edilmektedir. Tedavi bitiminde hastalara 3 ay boyunca günün 23 saati sonrasında 4 yaşına kadar sadece uyku esnasında giyilecek ortopedik bot kullanması önerilmektedir.^[25] Kite yönteminde ise ayakta her bir deformite, iki haftada bir uygulanan manipülasyon ve immobilizasyon ile sırasıyla düzeltilmekte ve bir deformite tam olarak düzeltilmeden diğerine geçilmemektedir.^[26] Çalışmamızda mid-trimester fetal ultrasonografik taramada izole ve izole olmayan PEV saptanan olgularda konservatif tedavide en sık Ponseti yöntemi kullanıldığı saptandı. İzole PEV saptanan hastalarda konservatif tedavinin başarısı %81.2 olarak izlenmekle birlikte konservatif tedavi sonrası cerrahi gereksinimi eşlik eden malformasyonların görüldüğü olgularda anlamlı oranda yüksek bulundu. Konjenital PEV saptanan fetüslerin postnatal sonuçlarını değerlendiren yakın za-

manlı bir çalışmada, olguların %32.6'sında postnatal dönemde en az bir cerrahi müdahale gerektiği bildirilmiştir.^[16] Rijal ve ark., izole pes ekinovarus olgularında konservatif tedavide Ponseti ve Kite tekniklerini karşılaştırdıkları çalışmalarında, Ponseti tekniğinin PEV'e ait deformitelerin hepsinde daha hızlı iyileşme sağladığını göstermişlerdir.^[27] He ve ark. ise Ponseti tekniğini diğer konservatif tedavi seçenekleri ile karşılaştırmış ve diğer yöntemlerle karşılaştırıldığında Ponseti tekniğinin PEV tedavisinde güvenli ve etkili olduğunu, cerrahi gereksinimini anlamlı oranda azalttığını ortaya koymuşlardır.^[28]

Konservatif tedaviye dirençli veya konservatif tedaviye rağmen sonrasında relaps gelişen hastalarda tibialis anterior tendon transferi, posteromedial yumuşak doku gevşetme operasyonları gibi kas, ligaman veya eklem gevşetmeleri, wedge osteotomi gibi majör cerrahi girişimler gerekmektedir.^[29,30] Bu çalışmada izole PEV saptanan fetüslerde eşlik eden anomalilerin saptandığı fetüslere göre anlamlı derecede az majör cerrahi gereksinimi saptanmış olup, her iki grupta da cerrahi gereken hastalarda en sık posteromedial gevşetme operasyonu uygulandığı izlendi. Özellikle relaps gelişen olgularda yapılan uzun dönem gözlemsel çalışmaların bir kısmı, bu olgularda majör cerrahinin sonuçlarının başarı şansının yüksek olmadığını, bu hastalarda konservatif yöntemlerin tekrarlanmasının tedavi başarısını arttırdığını ileri sürmüşlerdir.^[31,32]

Çalışmanın retrospektif dizaynda olması, tüm mid-trimester fetal ultrasonografik tarama yapılan hastaların neonatal sonuçlarına erişilemediği için pes ekinovarus saptama oranının belirlenememesi ve konservatif ve/veya cerrahi tedavi sonrası uzun dönem sonuçlarını değerlendirmemiş olması çalışmanın kısıtlılıklarını oluşturmuştur.

Sonuç

Sonuç olarak prenatal dönemde pes ekinovarus tanısı konulan fetüslerde izole ve izole olmayan ayrımı yapılması, neonatal sonuçları öngörmede kritik öneme sahiptir. İzole olmayan PEV saptanan olgularda kromozom değişikliklerinin görülme sıklığı, olumsuz prenatal ve neonatal sonuçlar ile karşılaşma olasılığı daha yüksektir. İzole PEV saptanan olgularda ortopedik tedavide konservatif yöntemlerle başarı şansı daha yüksek olup izole olmayan olgularda cerrahi gereksinimi daha yüksek gözükülmektedir. Çalışmamızın sonuçları, prenatal dönemde fetüste izole ve izole olmayan pes eskino-

varus saptanan gebelerin perinatal ve neonatal dönemdeki izlemi, tedavi seçenekleri ve tedavi sonuçları açısından doğru bilgilendirilmesine katkıda bulunacaktır.

Çıkar Çakışması: Çıkar çakışması bulunmadığı belirtilmiştir.

Kaynaklar

- Sharon-Weiner M, Sukenik-Halevy R, Tepper R, Fishman A, Biron-Shental T, Markovitch O. Diagnostic accuracy, work-up, and outcomes of pregnancies with clubfoot detected by prenatal sonography. *Prenat Diagn* 2017;37:754–63.
- Basit S, Khoshhal KI. Genetics of clubfoot; recent progress and future perspectives. *Eur J Med Genet* 2018;61:107–13.
- Canto MJ, Cano S, Palau J, Ojeda F. Prenatal diagnosis of clubfoot in low-risk population: associated anomalies and long-term outcome. *Prenat Diagn* 2008;28:343–6.
- Moorthi RN, Hashmi SS, Langois P, Canfield M, Waller DK, Hecht JT. Idiopathic talipes equinovarus (ITEV) (clubfoot) in Texas. *Am J Med Genet A* 2005;132A:376–80.
- Werler MM, Yazdy MM, Mitchell AA, Meyer RE, Druschel CM, Anderka M, et al. Descriptive epidemiology of idiopathic clubfoot. *Am J Med Genet A* 2013;161A:1569–78.
- Meena S, Sharma P, Gangary SK, Lohia LK. Congenital clubfoot. *J Orthop Allied Sci* 2014;2:34–9.
- Balasankar G, Luximon A, Al-Jumaily A. Current conservative management and classification of club foot: a review. *J Pediatr Rehabil Med* 2016;9:257–64.
- Hernigou P. History of clubfoot treatment; part III (twentieth century): back to the future. *Int Orthop* 2017;41:2407–14.
- Bocahut N, Simon AL, Mazda K, Ilharreborde B, Souchet P. Medial to posterior release procedure after failure of functional treatment in clubfoot: a prospective study. *J Child Orthop* 2016;10:109–17.
- T.C. Sağlık Bakanlığı. Doğum öncesi bakım yönetim rehberi. Ankara: Türkiye Halk Sağlığı Kurumu, Kadın ve Üreme Sağlığı Daire Başkanlığı; Sağlık Bakanlığı Yayın No: 924; 2014.
- T.C. Sağlık Bakanlığı. Doğum ve sezaryen eylemi yönetim rehberi. Ankara: T.C. Sağlık Bakanlığı Ana Çocuk Sağlığı ve Aile Planlaması Genel Müdürlüğü; 2010.
- Offerdahl K, Jebens N, Blaas HGK, Eik-Nes SH. Prenatal ultrasound detection of talipes equinovarus in a non-selected population of 49 314 deliveries in Norway. *Ultrasound Obstet Gynecol* 2007;30:838–44.
- Keret D, Bronshtein M, Wientroub S, Wientraub S. Prenatal diagnosis of musculoskeletal anomalies. *Clin Orthop Relat Res* 2005;(434):8–15.
- Tonni G, Martins WP, Guimarães Filho H, Araujo Júnior E. Role of 3-D ultrasound in clinical obstetric practice: evolution over 20 years. *Ultrasound Med Biol* 2015;41:1180–211.
- Radler C, Myers AK, Burghardt RD, Arrabal PP, Herzenberg JE, Grill F. Maternal attitudes towards prenatal diagnosis of idiopathic clubfoot. *Ultrasound Obstet Gynecol* 2011;37:658–62.
- Hartge DR, Gaertner S, Weichert J. Prenatal detection and postnatal outcome of congenital talipes equinovarus in 106 fetuses. *Arch Gynecol Obstet* 2012;286:831–42.
- Mahan ST, Yazdy MM, Kasser JR, Werler MM. Prenatal screening for clubfoot: what factors predict prenatal detection? *Prenat Diagn* 2014;34:389–93.
- Rao BV, Kerketta L, Korgaonkar S, Ghosh K. Pericentric inversion of chromosome 9[inv(9)(p12q13)]: its association with genetic diseases. *Indian J Hum Genet* 2016;12:129–32.
- Viaris de le Segno B, Gruchy N, Bronfen C, Dolley P, Leporrier N, Creveuil C, et al. Prenatal diagnosis of clubfoot: chromosomal abnormalities associated with fetal defects and outcome in a tertiary center. *J Clin Ultrasound* 2016;44:100–5.
- Malone FD, Marino T, Bianchi DW, Johnston K, D’Alton ME. Isolated clubfoot diagnosed prenatally: is karyotyping indicated? *Obstet Gynecol* 2000;95:437–40.
- Lauson S, Alvarez C, Patel MS, Langlois S. Outcome of prenatally diagnosed isolated clubfoot. *Ultrasound Obstet Gynecol* 2010;35:708–14.
- Stone P, Martis W, Crawford H. Idiopathic congenital talipes equinovarus; not always an isolated anomaly. A review of long-term outcomes. *J Matern Fetal Neonatal Med* [Epub ahead of print 2017 Jul 20] doi:10.1080/14767058.2017.1353967
- Rampal V, Chamond C, Barthes X, Glorion C, Seringe R, Wicart P. Long-term results of treatment of congenital idiopathic clubfoot in 187 feet: outcome of the functional “French” method, if necessary completed by soft-tissue release. *J Pediatr Orthop* 2013;33:48–54.
- Sanghvi AV, Mittal VK. Conservative management of idiopathic clubfoot: Kite versus Ponseti method. *J Orthop Surg (Hong Kong)* 2009;17:67–71.
- Gray K, Pacey V, Gibbons P, Little D, Burns J. Interventions for congenital talipes equinovarus (clubfoot). *Cochrane Database Syst Rev* 2014;(8):CD008602.
- Derzi Z, Nagy Ö, Gozar H, Gurzu S, Pop TS. Kite versus Ponseti method in the treatment of 235 feet with idiopathic clubfoot: results of a single Romanian medical center. *Medicine (Baltimore)* 2015;94:e1379.
- Rijal R, Shrestha BP, Singh GK, Singh M, Nepal P, Khanal GP, et al. Comparison of Ponseti and Kite’s method of treatment for idiopathic clubfoot. *Indian J Orthop* 2010;44:202–7.
- He JP, Shao JF, Hao Y. Comparison of different conservative treatments for idiopathic clubfoot: Ponseti’s versus non-Ponseti’s methods. *J Int Med Res* 2017;45:1190–9.
- Gintautienė J, Čekanauskas E, Barauskas V, Žalinkevičius R. Comparison of the Ponseti method versus early tibialis anterior tendon transfer for idiopathic clubfoot: A prospective randomized study. *Medicina (Kaunas)* 2016;52:163–70.
- Hallaj-Moghadam M, Moradi A, Ebrahimzadeh MH. Clinical outcome of posteromedial versus posteromedial-lateral release for clubfoot. *J Pediatr Orthop B* 2015;24:24–7.
- Graf A, Hassani S, Krzak J, Long J, Caudill A, Flanagan A, et al. Long-term outcome evaluation in young adults following clubfoot surgical release. *J Pediatr Orthop* 2010;30:379–85.
- Nogueira MP, Ey Batlle AM, Alves CG. Is it possible to treat recurrent clubfoot with the Ponseti technique after posteromedial release?: a preliminary study. *Clin Orthop Relat Res* 2009;467:1298–305.