

# Plasenta previa perkreta yönetiminde geleneksel ve radikal cerrahi operasyonun karşılaştırması

Burak Sezgin<sup>1</sup> , Burcu Kasap<sup>1</sup> , Eda Adeviye Şahin<sup>2</sup> , Aysun Camuzcuoğlu<sup>3</sup> ,  
Hakan Camuzcuoğlu<sup>4</sup> 

<sup>1</sup>Muğla Sıtkı Koçman Üniversitesi Tıp Fakültesi, Kadın Hastalıkları ve Doğum Anabilim Dalı, Muğla

<sup>2</sup>Fatih Medikal Park Hastanesi, Kadın Hastalıkları ve Doğum Kliniği, İstanbul

<sup>3</sup>Özel Adatıp Sakarya Hastanesi, Kadın Hastalıkları ve Doğum Kliniği, Sakarya

<sup>4</sup>Özel Jinekolojik Onkoloji Kliniği, Sakarya

## Özet

**Amaç:** Plasenta previa perkreta (PPP) yönetimi için uterus koruyucu cerrahi (UKC) ve histerektomiye karşılaştırmayı amaçladık.

**Yöntem:** UKC ve histerektomi olan anterior invazyonlu PPP hastalarının verileri retrospektif olarak analiz edildi. PPP'li hastaların klinik ve cerrahi sonuçları, cerrahi operasyon türüne göre karşılaştırıldı.

**Bulgular:** UKC grubunda ortalama intraoperatif kan kaybı, sezaryen histerektomi grubuna kıyasla daha düşüktü (1227.78±204.80 ml'ye karşı 1442.22±125.68 ml; p=0.017). Hemoglobin düşüşü, UKC yapılan hastalarda anlamlı şekilde daha düşüktü (1.87±0.68 g/dl'ye karşı 2.88±1.04 g/dl; p=0.026). Ayrıca, ortalama toplam transfüzyon oranı da UKC grubundaki hastalarda anlamlı şekilde daha düşüktü (1.33±0.87 Ü'ye karşı 2.33±0.71 Ü; p=0.016).

**Sonuç:** Histerektomiye kıyasla UKC, anterior plasental invazyonlu PPP hastalarında intraoperatif kan kaybını ve transfüzyon oranını azaltır. Bilateral uterusun ve utero-ovaryen arterlerin Satinsky klempleriyle geçici blokajı, UKC başarısına katkıda bulunma potansiyeline sahiptir.

**Anahtar sözcükler:** Plasental invazyon anomalisi, plasenta perkreta, plasenta previa, Satinsky klempleri, uterus koruyucu cerrahi.

## Abstract: Comparison of conservative and radical surgery in the management of placenta previa percreta

**Objective:** We aimed to compare the uterine sparing (US) surgery and hysterectomy for placenta previa percreta (PPP) management.

**Methods:** Data from PPP patients with anterior invasion who underwent US surgery and caesarean hysterectomy were retrospectively analyzed. The clinical and surgical outcomes of patients with PPP were compared according to the type of surgery.

**Results:** The mean intraoperative blood loss was lower in US surgery group than in caesarean hysterectomy group (1227.78±204.80 ml vs 1442.22±125.68 ml; p=0.017). The hemoglobin drop was also significantly lower in the patients with US surgery (1.87±0.68 g/dl vs 2.88±1.04 g/dl; p=0.026). Moreover, the mean total transfusion rate was also significantly lower in the patients with US surgery (1.33±0.87 U vs 2.33±0.71 U; p=0.016).

**Conclusion:** Uterine sparing surgery reduces intraoperative blood loss and transfusion rate in PPP patients with anterior placental invasion compared to hysterectomy. The temporary blockage of bilateral uterine and uteroovarian arteries with Satinsky clamps may potentially contribute to the success of US surgery.

**Keywords:** Placental invasion anomaly, placenta percreta, placenta previa, Satinsky clamps, uterine sparing surgery.

## Giriş

Plasenta akreta spektrumu, plasentanin miyometriyuma doğru anormal trofoblastik invazyonu nedeniyle gelişebilen ciddi bir rahatsızlıktır.<sup>[1]</sup> Şiddetli maternal morbi-

dite ile ilişkilidir. Amerikan Kadın Hastalıkları ve Doğum Derneği (ACOG) ve Maternal-Fetal Tıp Derneği (SMFM) tarafından yayınlanan kılavuz, bu tür hastaların 3-4. seviye bakım almaları gerektiğini vurgulamıştır.<sup>[2]</sup>

**Yazışma adresi:** Dr. Burak Sezgin, Muğla Sıtkı Koçman Üniversitesi Tıp Fakültesi, Kadın Hastalıkları ve Doğum Anabilim Dalı, Muğla.

**e-posta:** buraksezgin@yahoo.com / **Geliş tarihi:** 4 Kasım 2020; **Kabul tarihi:** 1 Şubat 2021

**Bu yazının atf künyesi:** Sezgin B, Kasap B, Adeviye Şahin E, Camuzcuoğlu A, Camuzcuoğlu H. Comparison of conservative and radical surgery in the management of placenta previa percreta. Perinatal Journal 2021;29(1):46-53. doi:10.2399/prn.21.0291008

Bu yazının orijinal İngilizce sürümü: www.perinataljournal.com/20210291008

**ORCID ID:** B. Sezgin 0000-0003-2938-5816; B. Kasap 0000-0002-1768-5320; E. Adeviye Şahin 0000-0003-4004-8167; A. Camuzcuoğlu 0000-0002-7362-8785; H. Camuzcuoğlu 0000-0002-8385-2764

Ayrıca, plasental adezyon anomalilerinin insidansı, günümüzdeki artmış sezaryen oranlarıyla orantılı şekilde artmaktadır. 2011 yılında bir çocuk politikasından iki çocuk politikasına geçen Çin’de yapılan bir çalışmada, inkreta ve perkreta insidansının %0.18’den %0.78’e yükseldiği bildirilmiştir.<sup>[3]</sup> Türkiye gibi çocuk sayısının sosyal güç olarak kabul edildiği ülkelerde plasenta perkreta insidansının daha yüksek olduğu tahmin edilmektedir.

Plasenta akreta spektrumunun üç tipi bulunmaktadır. Bunlar akreta, inkreta ve perkreta olup, patolojik invazyonun derecesine göre değişiklik göstermektedirler. Plasenta perkreta, bu tiplerin en ciddi formudur. Bu yüzden, plasentanın miyometriyum ve uterustaki komşu yapılara derin invazyonu nedeniyle inatçı intrapartum ve postpartum kanamaya neden olmaktadır.<sup>[4]</sup> Plasenta perkretali hastaların %65.9’unda postpartum hemoraji, %86.2’sinde transfüzyon gereksinimi, %14.3’ünde periferik viseral hasar ve %54.5’inde neonatal yoğun bakım ihtiyacı bildirilmiştir.<sup>[3]</sup> Plasenta previalı hastalarda plasental insersiyon anomalisi riski 3. sezaryende %40 ve 4. sezaryende %67’ye ulaşmaktadır.<sup>[5]</sup> Plasenta perkreta ve plasenta previa kombinasyonunun belirtilen riskleri artırdığı düşünülmektedir.

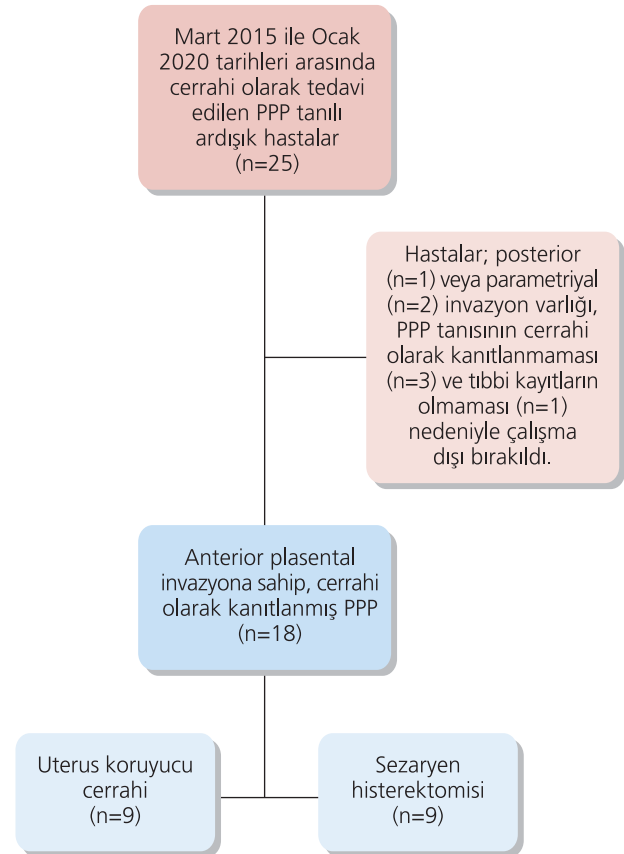
Plasenta perkreta yönetimi, multidisipliner bir yaklaşım ve deneyim gerektirmektedir. Günümüzde, en yaygın şekilde önerilen yaklaşım, doğum başlangıcı öncesinde planlı sezaryen histerektomidir.<sup>[6]</sup> Ancak fertilitiyi korumak isteyen hastalar için uterus koruyucu alternatif yaklaşımlar öne çıkmaktadır. Kanama hacmini ve komplikasyonları azaltma temelinde bugüne kadar uterus koruyucu birçok yaklaşım önerilmiştir.<sup>[4,7-10]</sup> Bununla beraber, bu tür olgular için geliştirilmiş birçok teknik olmasına rağmen hem hastalar hem de obstetrisyenler, plasenta previa perkreta (PPP) cerrahisinden kaçınma eğilimindedir. Plasenta akreta spektrum bozukluklarının optimal bir tedavisi henüz belirlenmemiştir. Bu çalışmada, PPP’nin cerrahi yönetiminde Satinsky klemplerini kullanarak radikal cerrahiye karşı uterus koruyucu cerrahinin (UKC) etkinliğini ve sonuçlarını karşılaştırmayı amaçladık.

## Yöntem

Bu retrospektif çalışma, Muğla Sıtkı Koçman Üniversitesi Tıp Fakültesinin klinik araştırmalara yönelik yerel etik kurulu tarafından onaylanmıştır. Mart 2015 ve Ocak 2020 tarihleri arasında PPP için histerektomi veya UKC uygulanan hastaların verileri retrospektif olarak analiz edildi. Klinik uygulamamızda, previa per-

kreta hastaları için standart cerrahi girişim histerektomi ile planlanmaktadır. Fertilitisini korumak isteyen hastalar için UKC’nin risklerini açıkladıktan ve kesinlikle gerekli olan onay formlarını aldıktan sonra UKC gerçekleştirdik. Gerekli bilgiler, hastane veri tabanından ve hasta dosyalarından elde edildi. Sadece tıbbi değerlendirme esnasında aydınlatılmış onam formlarını imzalayanlar mevcut araştırmaya dahil edildi.

Bu dönem boyunca, preoperatif olarak PPP tanısı alan 25 hasta analiz edildi. Bu hastalardan 18’i, intraoperatif olarak daha önceden kanıtlanmış plasenta perkreta tanısına sahipti ve çalışmaya dahil edildi. Üç hasta parametrial veya posterior perkreta invazyon anomalisine sahipti; cerrahi operasyon esnasında PPP tanısı almamış üç hasta çalışma dışı bırakıldı. Bir hastanın tıbbi kayıtları bulunamadı. UKC uygulanan toplam 9 hasta ve histerektomi olan dokuz hasta çalışmaya dahil edildi (**Şekil 1**). Yaş, gravida, parite, vücut kitle indeksi (VKİ), doğum haftası, daha önceki sezaryen sayısı,



**Şekil 1.** Çalışma popülasyonunun seçilmesine yönelik akış çizelgesi.

intraoperatif kan kaybı, intraoperatif komplikasyonlar (mesane, üreter, gastrointestinal sistem hasarları), postoperatif komplikasyonlar, preoperatif hemoglobin değeri, postoperatif hemoglobin değeri, hemoglobin değerinde azalma, toplam transfüzyon ihtiyacı ve yoğun bakım gereksinimi gibi hasta bilgileri hastanenin veri tabanından elde edildi.

İntraoperatif kanama miktarı, aspiratörde tespit edilen kan miktarı ile gazlı bez ve kompreslerin ıslak ve kuru halleri arasındaki ağırlık farkları toplanarak hesaplandı. Hemoglobin seviyesindeki düşüş, preoperatif hemoglobin değerinin postoperatif hemoglobin değerinden çıkarılmasıyla g/dl cinsinden hesaplandı. Preoperatif hemoglobin değeri, operasyondan önceki gün elde edilen hemoglobin değeri olarak g/dl cinsinden hesaplandı. Postoperatif hemoglobin değeri, operasyondan sonraki 24 saat içinde elde edilen hemoglobin değeri olarak g/dl cinsinden hesaplandı (kliniğimizdeki varsayılan uygulama). Hastanede yatış süresi, birinci postoperatif günden taburcu olunan zamana kadar gün cinsinden hesaplandı. Hastalar UKC grubu (n=9) ve histerektomi grubu (n=9) olarak iki gruba ayrıldı. Hastaların demografik özellikleri tanımlandı. Preoperatif, intraoperatif ve postoperatif cerrahi parametreler karşılaştırıldı ve analiz edildi.

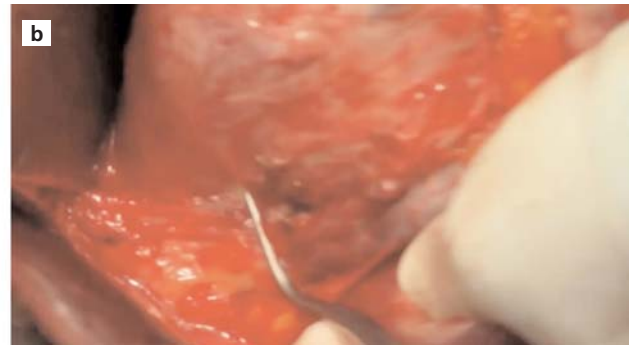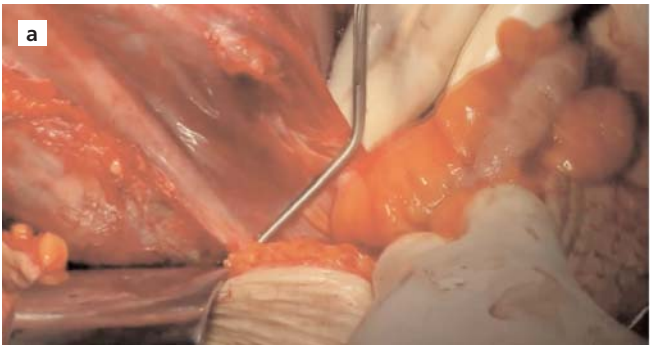
Plasental implantasyon yeri, transabdominal, transvajinal ve Doppler ultrasonografisi ile değerlendirildi. Boşluğun/düzensiz boşluk akışının görüntülenmesi ve sonolüsent bölge eksikliği, PPP tanısı için görüntüleme yöntemlerinde kullanılan tanılama kriterleriydi.<sup>[11]</sup> Bazı olgularda, PPP tanısını netleştirmek için manyetik rezonans görüntüleme alındı. Uterusun alt anterior yüzünde anormal şekilde tıkalı damarların tespiti ve ope-

rasyon esnasında uterin serozayı aşan veya çevre organlara ulaşan anormal vaskülarite ile PPP tanısı konuldu. PPP'li hastaların takip döneminde kanama gerçekleştirildiyse, gebelik haftasına bakılmaksızın sezaryen işlemi uygulandı. Gebeliğin 35–36. haftasında, obstetrik takiplerinde herhangi bir komplikasyon olmayan gebelerde planlı sezaryen işlemi uygulandı. PPP tanısı alan tüm hastalarda transabdominal ultrasonografi ile preoperatif plasental haritalama yapıldı. Bunun nedeni, uterin insizyonu esnasında plasentaya zarar vermeden sezaryen yapabilmektir. Kliniğimizin rutin bir uygulaması olarak, tüm hastalarımız için operasyon öncesinde dört ünite eritrosit süspansiyonu ve dört ünite taze donmuş plazma ayırdık.

### Cerrahi teknik

#### Uterus koruyucu cerrahi operasyon

Cerrahi prosedür, peritoneal kaviteyi açmak için infraumbilikal orta hat insizyonuyla başladı. Ardından, fetüsün çıkarılması için uterin fundusta uzunlamasına insizyon gerçekleştirildi. Ancak uterin fundus insizyonu, plasental haritalama bulgularına göre hafifçe lateral şekilde değiştirilebilir. Plasentaya gereksiz hasar vermekten kaçınmak için bu çok önemlidir. Daha sonra fetüs, ters makat geliş ile derhal çıkarılır. Umbilikal kordon klemplenir ve plasenta yerinde bırakılır. Bu adımda, fundal insizyon sürekli olarak kapatılır. Vezikanın uterus duvarından disseksiyonu öncesinde iki Satinsky klempsi bilateral infundibulopelvik ligamentler üzerine yerleştirilir ve uterus vaskülarizasyonunu azaltmak için başka iki Satinsky klempsi istmik seviyede nazikçe bilateral uterin arterler üzerine yerleştirilir (**Şekil 2**). Bu adım, cerrahi prosedürün kalanının daha rahat sürdürülmesi için kritik öneme sahiptir. Daha sonra, elektrokoter, dik açılı klemp



**Şekil 2.** (a) Bir Satinsky klempsi, sol infundibulopelvik ligament üzerine yerleştirilir. (b) Bir başka Satinsky klempsi, nazikçe sol uterin arter üzerine yerleştirilir.

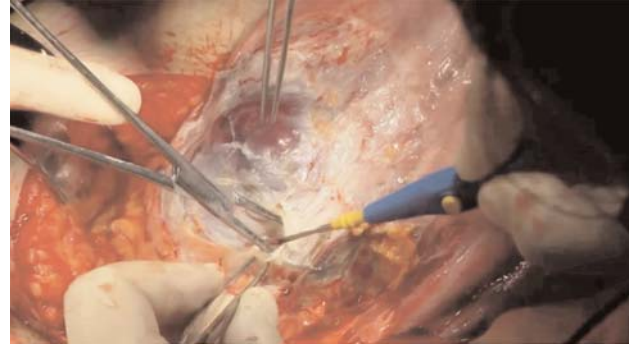ve halka yardımıyla vezikanın anterior duvardan disseksiyonu gerçekleştirilir (**Şekil 3**). Bazen, vezikadan geçen anormal damarların devaskülarizasyonu için LigaSure kapatma cihazı kullanmayı tercih etmekteyiz. Vezikanın tam disseksiyonu sonrasında plasental adezyon alanının alt ucuna anterior olarak ulaşıldı. Daha sonra, yapışık plasental kısmın lokal rezeksiyonu gerçekleştirildi. Bu adımda cerrahın sol eli uterus içinde yapışkan parçanın sınırlarını kontrole derken, uterus dışındaki neşter tutan sağ eli dairesel şekilde yapışkan plasenta sınırlarını açar. Plasentanın yapışkan uterin duvarından tamamen rezeke edilmesinin ardından, sürekli kilitli biçimde uterin duvar defektini sütürlemek için No:1/0 vicryl kullanılır. Daha sonra tüm Satinsky klempleri çıkarılır. Uterusun normal vaskülaritesi sağlandıktan sonra, ekstra kanamalı kısımlar kontrol edilerek sütürlenir. Hemostaz kontrolü sağlandıktan sonra, abdominal duvar anatomik katmanlarına göre kapatılır. UKC grubundaki tüm hastalar yukarıda açıklandığı şekilde opere edildi.

### Histerektomi

Histerektomi uygulanan tüm hastalarda yapılan cerrahi prosedür, Camuzcuoğlu ve ark.'nın<sup>[12]</sup> çalışmasında açıklanan prosedürle aynıdır. Tek farkı, bu çalışmadaki herhangi bir hastaya internal iliak arter ligasyonu uygulanmamış olmasıdır.

### İstatistiksel analiz

İstatistiksel analizler, Statistical Package for the Social Sciences yazılımı sürüm 23 (IBM Inc., Armonk, NY, ABD) kullanılarak gerçekleştirildi. Dağılım türünü belirlemek için Shapiro-Wilk testi kullandı. Normal dağılıma sahip veriler ortalama  $\pm$  standart sapma, normal dağılıma sahip olmayan veriler ise medyan [25–75. persantil] ola-



**Şekil 3.** Vezikanın uterusun anterior duvarından disseksiyonu elektrotroter, dik açılı klemp ve halka yardımıyla gerçekleştirilir.

rak sunuldu. Gruplar arasındaki farkların anlamlılığı Mann-Whitney U (normal dağılıma sahip olmayan veriler için) ve bağımsız örneklem t testi (normal dağılıma sahip veriler için) kullanılarak belirlendi. Kategorik veriler için ki kare analizi yapıldı. Ana sonuç değişkeni olarak transfüzyon oranını alırken çalışma sonunda post-hoc güç analizi yapıldı. 0.05'ten küçük p değeri istatistiksel olarak anlamlı kabul edildi.

### Bulgular

Hastaların temel demografik özellikleri **Tablo 1**'de listelenmektedir. İki gruptaki hastaların ortalama yaş benzerdi (UKC grubu: 34.78 $\pm$ 2.11 ve histerektomi grubu: 35.67 $\pm$ 2.29; p=0.404). İki gruptaki hastaların ortalama VKİ değerleri de benzerdi (UKC grubu: 29.96 $\pm$ 2.28 ve histerektomi grubu: 28.97 $\pm$ 2.99; p=0.442). UKC grubunda medyan sezaryen sayısı üç iken (aralık: 1.5–4), histerektomi grubunda da üç idi (aralık: 2–4) (p=0.712). İki

**Tablo 1.** Çalışma katılımcılarının demografik özellikleri.

Değişkenler	UKC grubu (n=9) Ortalama $\pm$ SS* veya Medyan (25.–75.) <sup>†</sup>	Histerektomi grubu (n=9) Ortalama $\pm$ SS* veya Medyan (25.–75.) <sup>†</sup>	p değeri
Yaş (yıl)	34.78 $\pm$ 2.11	35.67 $\pm$ 2.29	0.404*
VKI (kg/m <sup>2</sup> )	29.96 $\pm$ 2.28	28.97 $\pm$ 2.99	0.442*
Gravida (n)	3.44 $\pm$ 0.89	3.78 $\pm$ 1.20	0.512*
Parite (n)	2.56 $\pm$ 0.53	3.00 $\pm$ 1.11	0.297*
Doğum haftası (n)	35 (33–36)	36 (35–37)	0.154 <sup>†</sup>
Önceki C/S (n)	3 (1.5–49)	3 (2–4)	0.712 <sup>†</sup>

p<0.05 değeri istatistiksel anlamlılığa işaret etmektedir. Sürekli değişkenler ortalama ve standart sapma veya medyan [25.–75. persantil] olarak verilmiştir. C/S: Sezaryen; SS: Standart sapma; UKC: Uterus koruyucu cerrahi; VKI: Vücut kitle indeksi. \*Bağımsız örneklem t testi; <sup>†</sup>Mann-Whitney U testi.

grupta doğum haftası bakımından anlamlı farklılık yoktu (UKC grubu: 35 [aralık: 33–36] ve histerektomi grubu: 36 [aralık: 35–37];  $p=0.154$ ).

İki grubun klinik ve cerrahi sonuçları karşılaştırılarak **Tablo 2**'de sunulmuştur. UKC ve histerektomi gruplarında ortalama preoperatif hemoglobin (Hb) değerleri benzerdi (sırasıyla  $11.49\pm 1.32$  g/dl'ye karşı  $11.09\pm 1.75$  g/dl;  $p=0.592$ ). Ancak postoperatif Hb ve Hb düşüş değerleri histerektomi grubunda daha düşüktü (sırasıyla  $p=0.027$  ve  $p=0.026$ ). Ortalama intraoperatif kan kaybı hacmi, UKC grubunda anlamlı şekilde daha düşüktü ( $1227.78\pm 204.80$  ml'ye karşı  $1442.22\pm 125.68$ ;  $p=0.017$ ). Ortalama toplam transfüzyon oranı, UKC grubunda histerektomi grubuna kıyasla anlamlı şekilde daha düşüktü ( $1.33\pm 0.87$  U'ye karşı  $2.33\pm 0.71$  U;  $p=0.016$ ). İki grupta da üreter ve bağırsak hasarı bakımından intraoperatif komplikasyon bildirilmedi. Ancak UKC grubundaki dokuz hastadan birinde ve histerektomi grubundan bir hastada mesane hasarı mevcuttu ( $p=0.303$ ). Ayrıca, UKC grubundaki dokuz hastadan biri ve histerektomi grubundaki hastaların ikisi yoğun bakım ünitesine ihtiyaç duymaktaydı ( $p=0.134$ ).

## Tartışma

Bu çalışmada, kliniğimizdeki PPP olgularında gerçekleştirilen UKC'nin ve histerektominin sonuçlarını değerlendirerek karşılaştırdık. Çalışmanın ana amacı, intraoperatif kanama, Hb düşüşü ve toplam transfüzyon oranının radikal cerrahi operasyon geçiren hastalara kıyasla UKC uygulanan hastalarda anlamlı şekilde düşük

olmasıydı. Ayrıca, komplikasyonlar yönünden iki grup arasında hiçbir fark yoktu. Bu çalışmanın sonuçları, fertilitatesini korumak isteyen anterior invazyonlu PPP hastaları bakımından literatüre katkı sağlayabilir.

Günümüzde, artmış sezaryen oranlarıyla plasenta perkreta ile karşılaşma riski sürekli artmaktadır. Klasik tedavi yöntemi olarak histerektomi kullanılsa da, uterus koruyucu yaklaşımlar son yıllarda popülerlik kazandı. Özellikle fertilitenin sürdürülmesinin kadınların sosyal statüsü için hayati öneme sahip olduğu toplumlarda histerektomi seçeneği, fertilitayı sonlandırdığı için bir sorun teşkil edebilmektedir. 2004 yılında Palacios ve ark., 68 anterior perkreta olgusunun 50'sinde UKC uygulayabilmiştir.<sup>[7]</sup> Aynı yazarlar, 2020'de yayınladıkları çalışmalarında, plasenta akreta spektrum bozukluklarında histerektominin %80 oranında önlenemediğini bildirmiştir.<sup>[13]</sup> Lokal rezeksiyon ve rekonstrüksiyon yöntemleri birçok yazar tarafından değiştirilmiş ve plasenta perkreta olgularında günümüze kadar başarılı şekilde uygulanmıştır.<sup>[4,7,10,14–18]</sup> Biz de, UKC gerçekleştirdiğimiz tüm olgularda lokal rezeksiyon ve rekonstrüksiyon yöntemlerini uyguladık ve olguların tamamında uterusu koruduk. Tüm bu olgular anterior perkreta olguları idi. Plasental invazyonun yeri, uterus koruyucu yaklaşım uygulamaya karar vermede olasılıkla en önemli faktörlerden biridir. Özellikle plasentanın parametriumu veya uterusun posterioruna invaze olduğu durumlarda, UKC tercih edilen bir yaklaşım değildir, çünkü ani inatçı kanama ve mortalite riskleri yüksektir. Bu noktada, uterus koruyucu cerrahinin fertilitatesini korumak isteyen hastalarda, özellikle de anterior perkreta olgularında uygulanabileceği söylenebilir.

**Tablo 2.** Çalışma gruplarının klinik verileri.

Değişkenler	UKC grubu (n=9) Ortalama±SS*	Histerektomi grubu (n=9) Ortalama±SS*	p değeri
Preop Hb (g/dl)	11.49±1.32	11.09±1.75	0.592*
Postop Hb (g/dl)	9.73±0.96	8.21±1.62	0.027*†
Hb düşüşü	1.87±0.68	2.88±1.04	0.026*†
Intraoperatif kan kaybı (ml)	1227.78±204.80	1442.22±125.68	0.017*†
Toplam transfüzyon (ünite)	1.33±0.87	2.33±0.71	0.016*†
Mesane hasarı (n) (%)	1/9 (11.11)	1/9 (11.11)	0.303*
Üreter hasarı (n) (%)	-	-	
Bağırsak hasarı (n) (%)	-	-	
YBÜ ihtiyacı (n) (%)	1/9 (11.11)	2/9 (22.22)	0.134*

Sürekli değişkenler ortalama ve standart sapma olarak verilmiştir. Kategorik değişkenler sayı (yüzde) olarak verilmiştir. **Hb:** Hemoglobin; **Postop:** Postoperatif; **Preop:** Preoperatif; **SS:** Standart sapma; **UKC:** Uterus koruyucu cerrahi. \*Bağımsız örneklem t testi; † $p<0.05$ ; ‡Ki kare analizi.

Perkreta cerrahisinde ani kanama, keşif yapmayı güçleştirir ve mortalite ile komplikasyonları artırır. Bu cerrahi operasyonda başarılı sonuçlar elde edebilmek için intraoperatif kanamayı minimize etmek çok önemlidir. İntraoperatif kanamayı azaltmak için çok sayıda yöntem uygulanmaktadır. Bu yöntemler, profilaktik balon kateter oklüzyonu (uterin arter, internal iliak arter, ana iliak arter, aort) ve uterus veya internal iliak arter embolizasyonu gibi girişimsel radyoloji gerektiren uygulamaları içerir.<sup>[3,11,19-23]</sup> Literatürde bu yöntemlerin etkinliğine ilişkin yeterli veri olmasa da, literatürde ciddi komplikasyonların bildirildiği olgular mevcuttur.<sup>[20,24,25]</sup> Hastanemizde, bu konularda deneyimli bir girişimsel radyolog bulunmamaktadır. Bu nedenle, bu konuda deneyime sahip değiliz. Bu yöntemler dışında, intraoperatif kanama miktarını azaltmak için birçok yazar tarafından uterin arter ligasyonu, internal iliak arter ligasyonu, uterin turnike, utero-ovaryen ligament ligasyonu, histerektomide zımba kullanımı ve intrakaviter sütür yöntemleri uygulanmıştır.<sup>[9,12,14-18]</sup> Turan ve ark., Palacios ve ark. ve Sumigama ve ark., histerektomi uygulanan perkreta hastalarında sırasıyla 1950 ml, 2000 ml ve 12.140 ml hacminde ortalama kanama bildirmiştir.<sup>[9,11,13]</sup> Acar ve ark. ile Donna ve ark., plasenta akreta spektrum bozukluklarında UKC ile ortalama kanama hacmini sırasıyla 1350 cc ve 1200 cc bildirmiştir.<sup>[17,22]</sup> Bu olguların büyük çoğunluğu, akreta ve inkreta olgularını içermektedir. Ancak bizim çalışmamızda tüm hastalar plasenta perkreta olgusuydu ve histerektomi ve UKC gruplarında ortalama intraoperatif kanama sırasıyla 1442.22±125.68 ml ve 1227.78±204.80 ml idi. Bu noktada, fetüsün çıkarılmasından sonra bilateral uterin arterlerin ve infundibulopelvik ligamentlerin geçici olarak klemplenmesinin, intraoperatif kanamayı azaltmada etkili bir yöntem olduğu söylenebilir.

Serimizde, Hb düşüşünün UKC grubunda 1.87±0.68 g/dl ve histerektomi grubunda 2.88±1.04 g/dl olduğunu bulduk. Bu değerler transfüzyon ihtiyacını doğrudan etkilemektedir. Segmental rezeksiyon uyguladıkları plasenta akreta spektrum serilerinde, Cırpan ve ark., Karaman ve ark. ve Karaçor ve ark., sırasıyla ortalama 4.18 ünite, 4.8 ünite ve 4.1 ünite eritrosit süspansiyonu değişimi bildirmiştir.<sup>[14,16,18]</sup> Çalışmamızda, UKC grubunda 1.33 ünite eritrosit süspansiyonu değişimi tespit ettik. Bu bulgular ışığında, intraoperatif kanama miktarındaki azalmanın hem intraoperatif hem

de postoperatif transfüzyon komplikasyonlarını azalttığını söyleyebiliriz.

Previa perkreta olgularında, özellikle uterusun lateral veya parametrial plasental invazyonu mevcutsa, idrar yolu hasarı riski bulunmaktadır. Bu amaçla, preoperatif üreteral stent uygulanabilir. Ancak cerrahi operasyondan önce üreteral stent uygulamak, üreteral ve mesane hasarı riskini ortadan kaldırmaz.<sup>[26]</sup> Olgularımızın hiçbirine üreteral stent uygulamadık. Buna rağmen herhangi bir üreteral hasarla karşılaşmadık. Fakat UKC grubunda bir olguda ve histerektomi grubunda bir olguda mesane hasarı tespit ettik. Her iki olguda da, mesanenin posterior yanı ile uterin seroza arasında gelişmiş fibroz mevcuttu. İki farklı perkreta histerektomi serisinde yazarlar %5 ve %6.9 oranında mesane hasarı bildirmiştir.<sup>[12,27]</sup> Bu bakımdan, mesane hasarı oranlarımızın literatür ile uyumlu olduğunu söyleyebiliriz. Deneyimimize göre, plasentayı kaplayan ve uterusun anterior yüzeyinden çıkıntı yapan seroza hasarı, kanamanın kontrol edilmesini güçleştirmekte ve mesane disseksiyon düzleminin kaybedilmesine yol açmaktadır. Bu durum, artmış mesane komplikasyonlarına neden olabilir. Mesane hasarını minimize edebilmek için mesane disseksiyon düzleminin korunmasının çok önemli olduğunu vurgulamak isteriz.

Satinsky klempleri, en çok kardiyovasküler ve hepatorenal cerrahide uygulanan geçici vasküler oklüzyon sağlar. Perkreta cerrahisinde Satinsky klemplerinin kullanıldığı herhangi bir literatür verisi bulamadık. Bu klemplerin avantajları, kullanımlarının pratik ve kolay olması, dokulara zarar vermemesi ve istenildiğinde çıkarılabilmesidir.<sup>[28]</sup> Olgularımızda bu klemplerin kullanımıyla ilişkili herhangi bir komplikasyona rastlamadık. Çok yüksek kanama riskine sahip perkreta olgularında, bu klemplerin kullanımının güvenli olduğunu ve deneyimlerimize göre intraoperatif kanama miktarını azaltmaya katkı sağlayabileceğini söyleyebiliriz.

Retrospektif tasarıma ve az sayıda hastaya sahip olması çalışmamızın sınırlamalarıdır. Düşük olgu sayısı nedeniyle alt grup analizleri güçlü değildir. Çalışmamızın güçlü yanı ise, uterus koruyucu cerrahi operasyonda intraoperatif kan kaybını ve transfüzyon oranlarını azaltmaya yardımcı olma potansiyeline sahip Satinsky klempleriyle bilateral uterin ve utero-ovaryen arterlerin geçici blokajı için yeni bir cerrahi teknik açıklayan ilk çalışma olmasıdır.

## Sonuç

Çalışmamızda, histerektomiye kıyasla UKC'nin anterior plasental invazyonlu PPP hastalarında intraoperatif kan kaybını ve transfüzyon oranını azalttığını bulduk. Bilateral uterin ve utero-ovaryen arterlerin Sattinsky klempleriyle geçici blokajı, PPP cerrahisinde literatüre ve gelecekteki projelere katkıda bulunabilir.

**Fon Desteği:** Bu çalışma herhangi bir resmi, ticari ya da kar amacı gütmeyen organizasyondan fon desteği almamıştır.

**Etik Standartlara Uygunluk:** Yazarlar bu makalede araştırma ve yayın etiğine bağlı kaldığını, Kişisel Verilerin Korunması Kanunu'na ve fikir ve sanat eserleri için geçerli telif hakları düzenlemelerine uyulduğunu ve herhangi bir çıkar çakışması bulunmadığını belirtmiştir.

## Kaynaklar

1. Usta IM, Hobeika EM, Abu Musa AA, Gabriel GE, Nassar AH. Placenta previa-accreta: risk factors and complications. *Am J Obstet Gynecol* 2005;193:1045-9. [PubMed] [CrossRef]
2. Society of Gynecologic Oncology; American College of Obstetricians and Gynecologists and the Society for Maternal-Fetal Medicine; Cahill AG, Beigi R, Heine RP, Silver RM, Wax JR. Placenta accreta spectrum. *Am J Obstet Gynecol* 2018;219:B2-16. [PubMed] [CrossRef]
3. Zhang H, Dou R, Yang H, Zhao X, Chen D, Ding Y, et al. Maternal and neonatal outcomes of placenta increta and percreta from a multicenter study in China. *J Matern Neonatal Med* 2019;32:2622-7. [PubMed] [CrossRef]
4. Polat I, Yücel B, Gedikbasi A, Aslan H, Fendal A. The effectiveness of double incision technique in uterus preserving surgery for placenta percreta. *BMC Pregnancy Childbirth* 2017;17:129. [PubMed] [CrossRef]
5. Silver RM, Landon MB, Rouse DJ, Leveno KJ, Spong CY, Thom EA, et al.; National Institute of Child Health and Human Development Maternal-Fetal Medicine Units Network. Maternal morbidity associated with multiple repeat cesarean deliveries. *Obstet Gynecol* 2006;107:1226-32. [PubMed] [CrossRef]
6. Silver RM, Fox KA, Barton JR, Abuhamad AZ, Simhan H, Huls CK, et al. Center of excellence for placenta accreta. *Am J Obstet Gynecol* 2015;212:561-8. [PubMed] [CrossRef]
7. Palacios Jaraquemada JM, Pesaresi M, Nassif JC, Hermosid S. Anterior placenta percreta: surgical approach, hemostasis and uterine repair. *Acta Obstet Gynecol Scand* 2004;83:738-44. [PubMed] [CrossRef]
8. Ratiu AC, Crisan DC. A prospective evaluation and management of different types of placenta praevia using parallel vertical compression suture to preserve uterus. *Medicine (Baltimore)* 2018;97:e13253. [PubMed] [CrossRef]
9. Turan OM, Shannon A, Asoglu MR, Goetzinger KR. A novel approach to reduce blood loss in patients with placenta accreta spectrum disorder. *J Matern Neonatal Med* 2019 Aug 27;1-10. doi:10.1080/14767058.2019.1656194 [PubMed] [CrossRef]
10. Abo-Elroose AA-E, Ahmed MR, Shaaban MM, Ghoneim HM, Mohamed TY. Triple P with T-shaped lower segment suture; an effective novel alternative to hysterectomy in morbidly adherent anterior placenta previa. *J Matern Neonatal Med* 2019 Oct 15;1-5. doi:10.1080/14767058.2019.1678145 [PubMed] [CrossRef]
11. Sumigama S, Itakura A, Ota T, Okada M, Kotani T, Hayakawa H, et al. Placenta previa increta/percreta in Japan: a retrospective study of ultrasound findings, management and clinical course. *J Obstet Gynaecol Res* 2007;33:606-11. [PubMed] [CrossRef]
12. Camuzcuoglu A, Vural M, Hilali NG, Incebiyik A, Yuce HH, Kucuk A, et al. Surgical management of 58 patients with placenta praevia percreta. *Wien Klin Wochenschr* 2016;128:360-6. [PubMed] [CrossRef]
13. Palacios-Jaraquemada JM, Fiorillo A, Hamer J, Martínez M, Bruno C. Placenta accreta spectrum: a hysterectomy can be prevented in almost 80% of cases using a resective-reconstructive technique. *J Matern Neonatal Med* 2020 Jan 26;1-8. doi:10.1080/14767058.2020.1716715 [PubMed] [CrossRef]
14. Karaçor T, Bülbül M, Nacar MC, Kirici P, Peker N, Sak S, et al. The parameters affecting the success of uterus-sparing surgery in cases of placenta adhesion spectrum disorder. *J Matern Neonatal Med* 2021;34:1091-8. [PubMed] [CrossRef]
15. Kilicci C, Ozkaya E, Eser A, Bostanci EE, Sanverdi I, Yayla CA, et al. Planned cesarean hysterectomy versus modified form of segmental resection in patients with placenta percreta. *J Matern Neonatal Med* 2018;31:2935-40. [PubMed] [CrossRef]
16. Karaman E, Kolusarı A, Çetin O, Çim N, Alkış İ, Yıldızhan R, et al. Local resection may be a strong alternative to cesarean hysterectomy in conservative surgical management of placenta percreta: experiences from a tertiary hospital. *J Matern Neonatal Med* 2017;30:947-52. [PubMed] [CrossRef]
17. Acar A, Ercan F, Pekin A, Elci Atılğan A, Sayal HB, Balci O, et al. Conservative management of placental invasion anomalies with an intracavitary suture technique. *Int J Gynaecol Obstet* 2018;143:184-90. [PubMed] [CrossRef]
18. Cırpın T, Akdemir A, Okmen F, Hortu I, Ekici H, Imamoglu M. Effectiveness of segmental resection technique in the treatment of placenta accreta spectrum. *J Matern Neonatal Med* 2019 Dec 12;1-7. doi:10.1080/14767058.2019.1702019 [PubMed] [CrossRef]
19. Peng W, Shen L, Wang S, Wang H. Retrospective analysis of 586 cases of placenta previa and accreta. *J Obstet Gynaecol (Lahore)* 2019;40:609-13. [PubMed] [CrossRef]
20. Matsuzaki S, Yoshino K, Endo M, Kakigano A, Takiuchi T, Kimura T. Conservative management of placenta percreta. *Int J Gynecol Obstet* 2018;140:299-306. [PubMed] [CrossRef]
21. Fratto VM, Conturie CL, Ballas J, Pettit KE, Stephenson ML, Truong YN, et al.; University of California fetal Consortium. Assessing the multidisciplinary team approaches to placenta

- accreta spectrum across five institutions within the University of California fetal Consortium (UCfC). *J Matern Neonatal Med* 2019 Oct 24;1–6. doi:10.1080/14767058.2019.1676411 [PubMed] [CrossRef]
22. D'Souza DL, Kingdom JC, Amsalem H, Beecroft JR, Windrim RC, Kachura JR. Conservative management of invasive placenta using combined prophylactic internal iliac artery balloon occlusion and immediate postoperative uterine artery embolization. *Can Assoc Radiol J* 2015;66:179–84. [PubMed] [CrossRef]
23. Carnevale FC, Kondo MM, de Oliveira Sousa Jr W, Santos AB, da Motta Leal Filho JM, Moreira AM, et al. Perioperative temporary occlusion of the internal iliac arteries as prophylaxis in cesarean section at risk of hemorrhage in placenta accreta. *Cardiovasc Intervent Radiol* 2011;34:758–64. [PubMed] [CrossRef]
24. Ji W, Wang W, Sun S, Wu J, Xu W, Tao D, et al. A clinical analysis of uterine artery embolisation in the treatment of placenta praevia or placenta praevia state. *J Obstet Gynaecol* 2014;34:585–7. [PubMed] [CrossRef]
25. Ballas J, Hull AD, Saenz C, Warshak CR, Roberts AC, Resnik RR, et al. Preoperative intravascular balloon catheters and surgical outcomes in pregnancies complicated by placenta accreta: a management paradox. *Am J Obstet Gynecol* 2012;207:216.e1–5. [PubMed] [CrossRef]
26. Committee on Obstetric Practice. Committee opinion no. 529: placenta accreta. *Obstet Gynecol* 2012;120:207–11. [PubMed] [CrossRef]
27. Sak S, Barut M, Incebiyik A, Uyanikoglu H, Hilali N, Sak M. Management of peripartum hysterectomies performed on patients with placenta percreta in a tertiary central hospital. *J Matern Neonatal Med* 2019;32:883–8. [PubMed] [CrossRef]
28. Yang Y, Lai ECH, Fu SY, Gu FM, Li PP, Lau WY, et al. A prospective randomized controlled trial to compare two methods of selective hepatic vascular exclusion in partial hepatectomy. *Eur J Surg Oncol* 2013;39:125–30. [PubMed] [CrossRef]

Bu makalenin kullanım izni Creative Commons Attribution-NoCommercial-NoDerivs 4.0 Unported (CC BY-NC-ND4.0) lisansı aracılığıyla bedelsiz sunulmaktadır.