

Roberts - SC Fokomeli Sendromunun Prenatal Tanısı: Olgu Sunumu

Belgin Eroğlu Kesim¹, Ahmet Varolan², İnci Davas², Ali Yazgan², Eser Açar², Seher Başaran³

¹Şişli Etfal Eğitim ve Araştırma Hastanesi, Tıbbi Genetik, İstanbul

²Şişli Etfal Eğitim ve Araştırma Hastanesi, Kadın Doğum Kliniği, İstanbul

³Prenatal Tanı ve Genetik Hastalıklar Araştırma Uygulama Merkezi, Tıbbi Genetik, İstanbul

Özet

Amaç: Robert-SC Fakomeli, otosomal resesif geçişli nadir bir hastalıktır. Bu çalışmada patolojik ultrason ve fetal sitogenetik 'erken sentromer ayrılması' bulguları nedeniyle Roberts-SC sendromu olduğu düşünülen ve postmortem muayene sonuçlarıyla da bu tanı ile uyumlu olduğu görülen bir olgunun sunulması amaçlanmıştır.

Olgu: 38 yaşında, G2P0, ilk gebeliği abortus ile sonuçlanan anne adayının ikinci gebeliğinin 18.haftasında gerçekleştirilen ultrasonografik inceleme sonucunda fetüste yarık damak/dudak, alt ve üst ekstremitte kısalığı, bilateral 4 el parmağı gibi bulgular izlendi. İleri anne yaşı ve patolojik ultrasonografik bulgular nedeniyle fetal kromozom analizi yapılmıştır. Bu analiz sonucunda özellikle akrosentrik kromozomlarda 'erken sentromer ayrılması' (PCS) bulgusu gözlemlendi. Gebeliğin terminasyonu sonrası gerçekleştirilen postmortem muayene sonucunda fetusun belirgin hipertelorizm, bilateral damak/dudak yarığı, tetrafakomeli, belirgin penis, bilateral pesekinovarus deformitesi gibi bu sendrom ile uyumlu klinik bulgularının olduğu gözlemlendi.

Sonuç: Bu olgu ile Roberts-SC Fokomeli sendromunun prenatal tanısında fetal ultrasonografik inceleme sonrası elde edilen bulguların yanısıra fetal sitogenetik incelemedeki "erken sentromer ayrılması" bulgusuna dikkat edilmesi gerektiği ve postmortem muayene ile de tanının doğrulanmasının önemi vurgulanmıştır.

Anahtar Sözcükler: Roberts-SC fokomeli sendromu, prenatal tanı, erken sentromer ayrılması.

Bilateral lower extremity agenesis: case report and importance of transvaginal sonography in early antenatal diagnosis of fetal anomalies

Background: Roberts-SC phocomelia syndrome (RS) is an autosomal recessive disorder. We report here a case in which prenatal pathologic sonographic, cytogenetic premature centromere separation (PCS) findings were suggestive of this syndrome. The findings were in correlation with the postmortem examination.

Case: Our patient is 38 years old, G2P0 who has consanguineous marriage. Cleft palate/lip, severe upper and lower limb deficiencies and bilateral 4 fingers of hands were detected in the ultrasound scan conducted at 18 weeks of gestation. Cytogenetic prenatal analysis was carried out due to advanced maternal age and pathologic findings in the ultrasound which led to the finding of premature centromere separation (PCS). Postmortem examination of the fetus was done after termination which confirmed the sonographic findings as well as hypertelorism, bilateral cleft lip and cleft palate, tetraphocomelia and penile enlargement, bilateral pes equinovarus.

Conclusion: This case emphasized the importance of the sonographic and PCS findings during prenatal analysis of Roberts SC syndrome as well as the importance of the postmortem examination for the confirmation of prenatal diagnosis.

Keywords: The Roberts-SC phocomelia syndrome, prenatal diagnosis, premature centromere separation.

Giriş

Roberts-SC fokomeli sendromu, çok sayıda kraniyofasiyal anomaliler ve değişik ekstremitte defektlerinin bir arada olduğu, otozomal resesif kalıtım gösteren bir hastalıktır.¹ Prenatal ve postnatal gelişme geriliği ile karakterize olup, çoğu olguda ölü doğum veya erken bebeklik döneminde ölüm görülmektedir.² Bu sendromdaki ekstremitte defektleri hipomeliden tetrafokomeliye kadar değişebilmekte, kraniyofasiyal anomaliler arasında ise yarık damak-dudak, midfasiyal hipoplazi, mikrognati, belirgin gözler, hipertelorizm sayılmaktadır.³

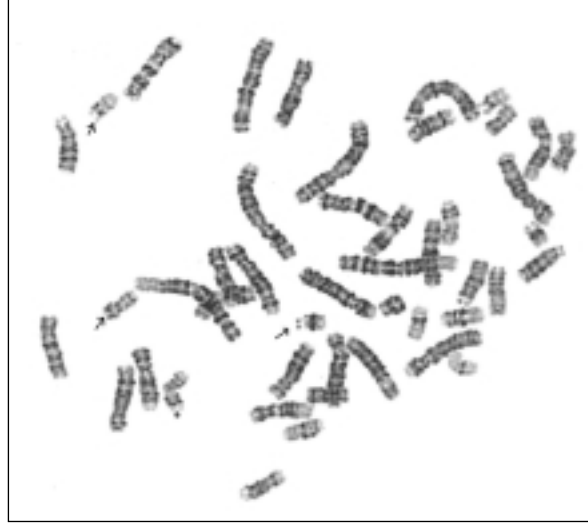
Roberts-SC fokomeli vakalarının bir çoğunda sitogenetik olarak 'Erken Sentromer Ayrılması' (PCS) bulgusuna rastlanmaktadır.⁴ Bu olgu ile nadir gözlenen Roberts-SC fokomeli sendromunun prenatal ultrasonografik ve sitogenetik bulgularının yanısıra postnatal muayene bulgularının da sunulması amaçlanmıştır.

Olgu

38 yaşında, birinci derece kuzen evliliği olan, G2P0, ilk gebeliği düşük ile sonlanan anne adayının soy geçmişinde özellik yoktu. İkinci gebeliğinin 18. haftasında gerçekleştirilen ileri ultrasonografik incelemede fetusta; mikrosefali, yarık damak, alt ve üst ekstremitte kısalığı (tetrafokomeli), bilateral 4 el parmağı izlendi. Anne adayına, ileri anne yaşı ve patolojik ultrason bulguları nedeni ile genetik danışma verilerek fetal kromozom analizi önerildi. Anne adayına uygulanan amniyosentez işlemi sonrası, amniyotik sıvı kültüründen elde edilen prometafaz kromozomları GTG bantlama tekniği kullanılarak incelendi. Analiz sonucunda, incelenen tüm metafaz sahalarında özellikle akrosentrik kromozomlarda PCS bulgusu gözlemlendi (Şekil 1).

Bu ultrasonografik ve sitogenetik bulgular ışığında fetusun, Roberts-SC fokomeli sendromu olabileceği düşünüldü. Aileye verilen genetik danışma sonrası ailenin isteği doğrultusunda fetus tahliye edildi.

Postmortem gerçekleştirilen muayene sonucunda 280 gr erkek fetusun baş-makat uzunluğu 15 cm, baş-topuk uzunluğu 17.5 cm olarak ölçüldü.

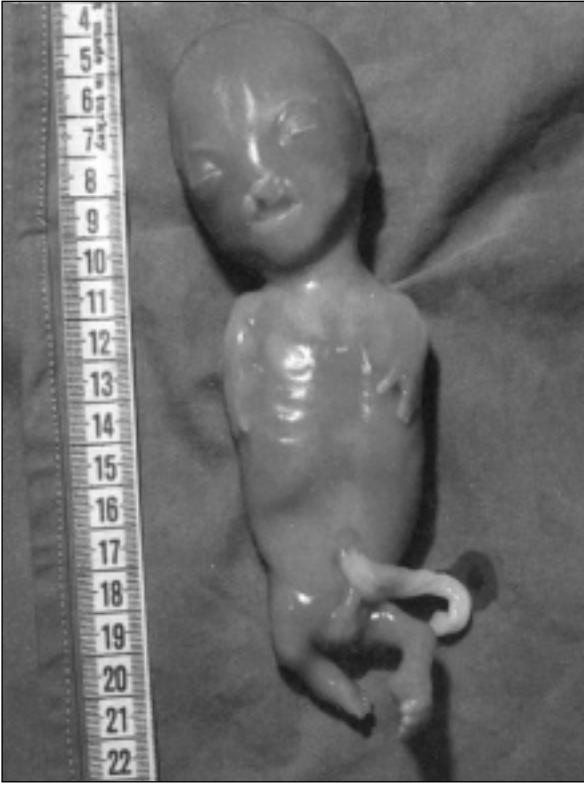

Şekil 1. Fetal kromozom analizinde akrosentrik kromozomlarda gözlenen erken sentromer ayrılması bulgusu.

Fetusun baş boyun bölgesinde; kısa boyun, mikrosefali, displazik ve aşağı yerleşimli kulaklar, gbelbada hemanjiom, hipertelorizm, belirgin gözler, midfasiyal hipoplazi, küçük geri yerleşimli çene, bilateral yarık damak/dudak gibi dismorfik bulguları vardı. Ekstremitelerde ise tetrafokomeli, ellerde bilateral 4 parmak, ayaklarda bilateral peskinovarus deformitesi gözlemlendi. Ayrıca hipoplazik pelvis ve penil belirginlik gibi bulgular da mevcuttu (Resim 1).

Tartışma

Roberts-SC fokomeli sendromu değişik klinik bulguları içeren, nadir görülen otozomal resesif kalıtmı bir hastalıktır. Bu sendromda ekstremitte ve kraniyofasiyal anomaliler ile birlikte pre/postnatal gelişme geriliği ve mental gerilik de görülmektedir. Tetrafokomeli, fleksiyon kontraktürleri, yarık damak / dudak, hypoplastik alanasi, belirgin gözler, hipertelorizm, fasiyal hemanjiom gibi bulgular bu anomaliler arasında sayılmakta vakaların çoğu erken dönemde kaybedilmektedir.^{5,6} Roberts-SC fokomeli sendromu prenatal dönemde gerçekleştirilen ultrasonografik ve sitogenetik incelemeler ile tanınabilmektedir.^{7,8} Olgumuzda 18. gebelik haftasında gerçekleştirilen ultrasonografik inceleme sonucunda intrauterin gelişim geriliği, mikrosefali, alt ve üst ekstremitte kısalığı, yarık damak izlendi.



Resim 1. Postmortem muayenede yarık damak/dudak, tetra-fokomeli, belirgin penil gibi bulgular gözlenen fetusun önden görünümü.

Roberts-SC fokomeli sendromlu vakaların bir çoğunda karakteristik kromozomal bulgu olarak PCS bulgusu izlenmekle birlikte kromozomları normal olan bazı vakalar da bildirilmiştir. Bizim olgumuzda amniyotik sıvı kültüründen gerçekleştirilen fetal kromozom analizi sonucunda özellikle akrosentrik kromozomlarda PCS bulgusu gözlemlendi. Bu sendromun prenatal tanısında patolojik ultrasonografik ve sitogenetik bulgular çok önemlidir. Ancak bu tanının postnatal olarak da doğrulanması ailelere verilecek genetik danışma ve sonrasında izlenecek yol açısından önem taşımaktadır. Vakamızda yapılan postmortem muayene sonucunda fetusta ultrasonografik bulguların yanısıra belirgin gözler, hipertelorizm, glebellar hemanjiom, midfa-

sial hipoplazi, displazik ve aşağı yerleşimli kulaklar, pelvik hipoplazi, penil belirginlik gibi Roberts-SC fokomeli sendromu ile uyumlu klinik bulgular da gözlemlenmiş olup postnatal olarak da tanı doğrulanmıştır.

Sonuç

Roberts-SC fokomeli sendromunun prenatal tanısında fetal ultrasonografik yarık damak/dudak ve ekstremitte defektlerine ve sitogenetik incelemelerde ise “erken sentromer ayrılması” bulgusuna özellikle dikkat edilmelidir. Bunun yanısıra postmortem muayene ile de bu tanının doğrulanması gerekmektedir. Tüm bu bilgiler ışığında aileye hastalık kliniği, prognozu ve tekrarlama riskleriyle ilgili genetik danışma verilmesi, olası diğer gebelikler için uygun izlem ve işlem olanakları sağlayacaktır.

Kaynaklar

1. Robins DB, Ladda RL, Thieme GA, Boal DK, Emanuel BS, Zackai EH. Prenatal detection of Roberts-SC Phocomelia syndrome: Report of 2 sibs with characteristic manifestations. *Am J Med Genet* 1989; 32: 390-4.
2. Van Den Berg DJ, Francke U. Roberts syndrome: a review of 100 cases and new rating system for severity. *Am J Med Genet* 1993; 47: 1104-23.
3. Jones K.L. Smith's Recognizable Patterns of Human Malformation. 4th ed. Philadelphia, 1988; 256-7.
4. Tomkins DJ, Siskin JE. Abnormalities in the cell-division cycle in Roberts syndrome fibroblasts: a cellular basis for the phenotypic characteristics? *Am J Med Genet* 1984; 36: 1332-40.
5. Maheshwari A, Kumar P, Dutta S, Narang A. Roberts-SC phocomelia syndrome. *Indian J Pediatr* 2001; 68: 557-9.
6. Hermann J, opitz JM. The SC phocomelia and Roberts syndrome: Nosologic aspects. *Eur J Pediatr* 1977; 125: 117-34.
7. Sherer DM, Shah YG, Klionsky N, Woods JR. Prenatal sonographic features and management of a fetus with Roberts-SC phocomelia syndrome (Pseudothalidomide syndrome) and pulmonary hypoplasia. *Am J Perinat* 1991; 8: 259-62.
8. Stiou S, Privitera B, Brambatti B, Lalatta F, Simoni G. First trimester prenatal diagnosis of Roberts syndrome. *Prenat Diagn* 1992; 12: 145-9.
9. Hwang K, Lee DK, Lee SI, Lee HS. Roberts syndrome, normal cell division, and normal intelligence. *J Craniofac Surg* 2002; 13: 390-4.