



11-13. gebelik haftalarında dördüncü ventrikülün değerlendirilmesi ve intrakraniyal saydamlık nomogramı

Derya Sivri Aydın¹, Murat Yayla²

¹Sağlık Bilimleri Üniversitesi Haseki Eğitim ve Araştırma Hastanesi, Kadın Hastalıkları ve Doğum Kliniği, İstanbul

²International Hospital, Perinatoloji Kliniği, İstanbul

Özet

Amaç: Bu çalışmanın amacı 11-13. gebelik haftalarında normal fetüslerde intrakraniyal saydamlık (IT) çapının normal referans aralıklarını saptamak ve nomogramını elde etmektir.

Yöntem: Bu çalışma ilk trimester ultrason taramasının retrospektif bir data değerlendirmesidir. Bu çalışmaya tekiz 2417 gebelik dahil edildi. Ense saydamlığı planında IT ölçüldü. Baş-popo uzunluğuna (CRL) göre IT çapının formülü ve nomogramı oluşturuldu.

Bulgular: IT çapı 2250 fetüste (%93.1) başarılı bir şekilde ölçüldü. Ortalama anne yaşı 31.8±4.0 yıldır. Ortalama CRL 62.0±6.9 mm idi. Ortalama IT çapı 1.83±0.29 mm idi. Doğrusal eğilim aşağıdaki formüle göre belirlendi: IT (mm) = 0.54 + 0.02 × CRL (mm); r² = 0.24.

Sonuç: Nöral tüp defektlerinin erken tanısında kullanılmak üzere popülasyonumuza ait 11-13⁶ hafta gebeliklerde IT ölçümü uygulanabilirliğini ve IT nomogramını sunduk.

Anahtar sözcükler: Dördüncü ventrikül, intrakraniyal saydamlık, nomogram.

Abstract: Evaluation of the fourth ventricle and nomogram of intracranial translucency at 11-13 weeks of gestation

Objective: The aim of this study was to evaluate normal reference ranges of intracranial translucency (IT) diameter, and to obtain its nomogram in normal fetuses, during 11-13 weeks of gestation.

Methods: This was a retrospective data evaluation of first trimester ultrasound scans. A total of 2417 singleton pregnancies were included in the study. IT was measured in the nuchal translucency plane. Nomogram and formula of IT diameter were defined according to crown-rump length (CRL).

Results: The IT diameters were measured successfully in 2250 fetuses (93.1%). The mean maternal age was 31.8±4.0 years. The mean CRL was 62.0±6.9 mm. The mean IT diameter was 1.83±0.29 mm. The linear tendency was determined according to the following formula: IT (mm) = 0.54 + 0.02 × CRL (mm); r² = 0.24.

Conclusion: We presented the feasibility and a nomogram of IT diameter at 11 to 13⁶ weeks of gestation in our population to be used for early prediction of neural tube defects.

Keywords: Fourth ventricle, intracranial translucency, nomogram.

Giriş

Merkezi sinir sistemi (MSS) malformasyonları, doğumsal kalp hastalıklarından sonra ikinci en sık görülen konjenital anomalidir. Spina bifida ve diğer nöral tüp defektlerinin (NTD) prenatal tanısı modern antenatal bakımla ilintili bir konudur. Bu anomalilerin çoğu ilk trimesterden sonra yapılan maternal serum alfa-fetoprotein ile ya da fetüsün anomali taraması ile saptanabilir.^[1] İkinci

ci trimesterde fetal başın ultrason bulguları olan “limon şekilli” kafa, “muz şekilli” serebellum ve “hidrosefali” iyi bilinmektedir. Bununla birlikte, bu belirtiler ilk trimesterde belirsiz olabilir ve hatta olmayabilir.^[2,3] Spina bifida'nın çok azı, gebeliğin 12. haftasından önce, omurgada kemik düzensizlikleri veya fetal sırtın arka konturu içinde bir şişkinlik^[4] veya bipariyetal çap ölçümleri^[5] ile saptanabilir.

Yazışma adresi: Dr. Derya Sivri Aydın, Sağlık Bilimleri Üniversitesi Haseki Eğitim ve Araştırma Hastanesi, Kadın Hastalıkları ve Doğum Kliniği, İstanbul. e-posta: deryasivri@hotmail.com

Geliş tarihi: 28 Haziran 2018; **Kabul tarihi:** 17 Ağustos 2018

Bu yazının atfı künyesi: Sivri Aydın D, Yayla M. Evaluation of the fourth ventricle and nomogram of intracranial translucency at 11-13 weeks of gestation. Perinatal Journal 2018;26(2):102-105.

©2018 Perinatal Tıp Vakfı

Bu yazının çevrimiçi İngilizce sürümü:
www.perinataljournal.com/20180262009
doi:10.2399/prn.18.0262009
Karekod (Quick Response) Code:

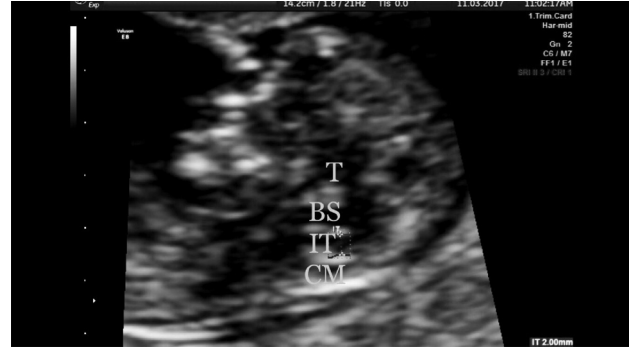

Günümüzde gebeliğin 11–13⁴⁶ hafta taraması sadece ense saydamlığı (NT) ölçümü için değil, aynı zamanda açık NTD'lerini içeren ağır malformasyonların saptanması için de yapılmaktadır. NT ölçümü için kullanılan fetal yüzün midsagittal görüntüsünde intrakraniyal saydamlık (IT) olarak ortaya konan dördüncü ventrikül kolaylıkla gösterilebilir.^[6] IT ölçümü tanımlandıktan sonra 11–13⁴⁶ haftalık ultrason değerlendirmesinin bir parçası olmuştur.^[7–12]

Haziran 2011'den bu yana, ilk trimester tarama sırasında IT çapının ölçümünü rutin uygulamamıza dahil ettik. Sonuç olarak, bu çalışmada, popülasyonumuzdaki fetal baş-popo uzunluğuna (CRL) göre IT çapının referans aralıklarını elde etmeyi ve yerel bir IT nomogramı oluşturmayı amaçladık.

Yöntem

Bu çalışma 2531 tekiz gebeliğin ilk trimester ultrason taramasının retrospektif tanımlayıcı bir olgu serisidir. Birinci veya ikinci trimester taramasında saptanan tüm kromozom anomalileri (n=53), kardiyak anomalileri (n=20), MSS anomalileri (n=19), akciğer anomalileri (n=13), ekstremiteler anomalileri (n=5) ve diğer sistem anomalileri (n=4) olan fetüsler çalışmaya dahil edilmedi ve 2417 fetüs çalışmaya alındı. Tüm değerlendirme ve ölçümler tarama süresini uzatmadan tek bir operatör (MY) tarafından 11–13. haftada gerçekleştirildi. Posterior beyin, sagittal görünümde Chaoui ve ark.^[6] tarafından tanımlandığı gibi Temmuz 2011 ve Aralık 2017 tarihleri arasında ardışık tekiz fetüslerde incelendi. Taramalar Voluson 730 Expert, E8 ve E10 (General Electric Healthcare, Chicago, IL, ABD) kullanılarak transabdominal olarak yapıldı. NT'nin transabdominal olarak yeterince görüntülenemediği durumlarda, transvajinal tarama yapıldı. NT ve burun kemiğinin ölçümü için kullanılan fetal yüzün aynı orta sagittal görünümünde dördüncü ventrikül (IT) izlendi ve ölçüldü (**Şekil 1**). IT ölçülebilen toplam 2250 olgu analiz edildi. Fetüslerin doğum sonrası sonuçları mevcuttu. Tüm fetüslerin biyometrik değerlendirmesi CRL ve diğer rutin parametreler ile yapıldı. CRL'ye göre fetüsler CRL 45–54 mm Grup 1, CRL 55–64 mm Grup 2, CRL 65–74 mm Grup 3, CRL 75–84 mm Grup 4 olarak dört gruba ayrıldı. CRL gruplarına göre IT çapı ortalaması ve standart sapması hesaplandı. CRL'ye göre nomogramlar ve IT çapı formülü elde edildi.



Şekil 1. Talamus (T), beyin sapı (BS) ve sisterna magnayı (CM) gösteren fetal yüzün orta sagittal plandaki ultrason görüntüsü. Dördüncü ventrikül, BS ve koroid pleksus arasında intrakraniyal saydamlık (IT) olarak görülmektedir.

İstatistiksel yöntem

İstatistiksel analizler SPSS (Versiyon 16; SPSS Inc., Chicago, IL, ABD) kullanılarak gerçekleştirildi. Tüm değişkenler için tanımlayıcı istatistikler yapıldı. IT çapının ortalaması ve standart sapmaları gruplara göre hesaplandı. IT çapı ile CRL arasındaki ilişkinin önemini belirlemek için doğrusal regresyon analizi kullanıldı.

Bulgular

Ortalama anne yaşı 31.8 ± 4.0 yıl, ortalama CRL 62.0 ± 6.9 mm idi. IT çapı 2250 fetüste (%93.1) başarılı bir şekilde ölçüldü. Maternal obezite, IT görüntülenmesi için uygun planın sağlanamaması, erken gebelik haftaları ve muayene zamanının uzatılmaması, IT ölçülememesinin ana nedenleri idi. Ortalama IT çapı 11–13⁴⁶ hafta gebelik için 1.83 ± 0.29 mm idi, CRL gruplarına göre IT çapı ortalamaları **Tablo 1**'de ve persantillere göre IT çapı ortalamaları **Tablo 2**'de gösterilmiştir.

Tablo 1. CRL aralıklarına göre ortalama IT çapı.

CRL (mm)	Ortalama±SS (mm)	n	Toplam n yüzdesi
45–54	1.60±0.24	305	13.6
55–64	1.79±0.25	1145	50.9
65–74	1.96±0.27	711	31.6
75–84	2.12±0.29	89	4.0
Toplam	1.83±0.29	2250	100.0

CRL: Baş-popo uzunluğu; IT: Intrakraniyal saydamlık.

Tablo 2. CRL gruplarına göre IT çapı persantilleri.

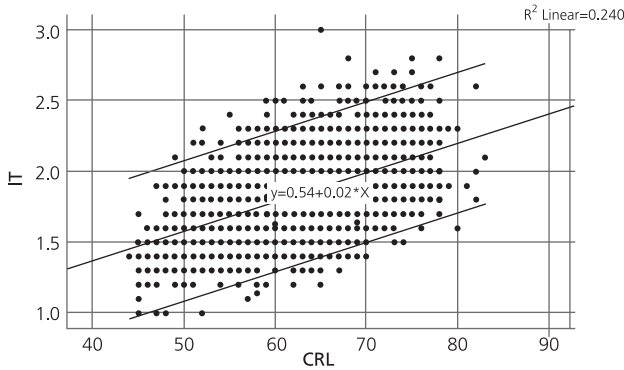
	CRL	Persantil						
		5	10	25	50	75	90	95
Ortalama IT çapı (mm)	45-54	1.2	1.3	1.4	1.6	1.7	1.9	2.0
	55-64	1.4	1.5	1.6	1.8	1.9	2.1	2.2
	65-74	1.5	1.6	1.8	1.9	2.1	2.3	2.4
	75-84	1.7	1.8	1.9	2.1	2.3	2.4	2.6

CRL: Baş-popo uzunluğu; IT: İntrakraniyal saydamlık.

Minimum ve maksimum IT değerleri 11-13⁶ haftalarda 1.2-2.6 mm (5 ve 95 persantil) arasında saptandı. IT çapı CRL 45-54 mm'de 1.6 mm'den, CRL 75-84 mm'de 2.1'e lineer olarak artmıştı (p<0.0001). CRL arttıkça IT çapında belirgin bir artış vardı (p<0.001). IT ve CRL arasında aşağıdaki formüle göre zayıf bir pozitif ilişki tespit saptandı: IT (mm) = 0.54 + 0.02 × CRL (mm); r²=0.24 (Şekil 2).

Tartışma

Spinal disrafizm veya spina bifida, omurga içeriğinin omurgadaki kemik defektinden çıkıntı oluşturmasıdır. Spinal disrafik defektlerin çoğu (%80-85) açık defektir ve ilk trimesterden sonra maternal serum alfa-fetoprotein taraması veya ultrasonografi ile saptanabilir. Geriye kalan yüzde 10 ila 15'i, kemik defektini örten normal deri ile kapatılmaktadır. Lezyonların yaklaşık yüzde 80'i, omurganın lomber, torakolomber veya lumbosakral bölgelerinde, geri kalanını ise servikal ve sakral bölgelerde görülür.^[1]



Şekil 2. CRL'ye göre IT çapının referans aralığı (ortalama, 5. ve 95. persantil) (CRL: Baş-popo uzunluğu; IT: İntrakraniyal saydamlık).

İlk trimesterde muz ve limon bulgularına güvenilemediğinden, beyin sapı ile koroid pleksus arasında IT olarak ortaya çıkan dördüncü ventrikül, ilk olarak 2009'da ortaya atılmış ve kompresyonunun açık spina bifida tespiti için olası bir belirteç olduğu belirtilmiştir.^[6] Sisterna magna'nın görüntülenememesi ve beyin sapının oksipital kemiğe doğru kayması da açık spina bifida belirtileri olarak tanımlanmıştır.^[7,8] Açık NTD'de, IT %18 oranında ölçülemez ve olguların %45'inde bir persantilin altındadır.^[7] Paradoksal olarak, IT çapı Blake'in kiste kistinde artmıştır.^[8,9]

Bu çalışmada, 11-13⁶ haftada, fetal yüzün standart sagittal görüntüsünde IT çapının, tüm normal fetüslerin %93.1'inde güvenilir bir şekilde ölçülebildiğini gösterdik. Literatürde bu bağlamda %87.2-100 arasında değişen oranlar bildirilmiştir.^[6,7,11-15] Fetal pozisyon, obezite, gebelik yaşı ve sonografların doğum uzmanı ya da ultrasona özel ilgisi olan maternal-fetal tıp uzmanı olup olmaması IT görüntülenme başarısı ile anlamlı derecede ilişkili bulunmuştur.^[7,12,14,15]

Farklı kliniklerden farklı IT ortalamaları bildirilmiştir.^[6,16,17] Almanya'dan prospektif çok merkezli bir çalışmada, ilk trimester taramasında toplam 16.164 fetüs incelenmiş ve 11 açık spina bifida olgusu tespit edilmiş ve ortalama IT çapı 2.1 mm olarak bildirilmiştir.^[7] Çalışmamızda ortalama IT çapını 1.83±0.29 mm olarak bildirdik. Ortalama IT çapı, 45 mm CRL'de 1.6 mm'den, 84 mm CRL'de 2.1 mm'ye çıktı. Ülkemizden 1479 olgu ile yapılan prospektif bir çalışmada, ortalama IT çapı 1.99±2.6 mm olarak bildirmiştir.^[18] Yine ülkemizden yapılan bir başka çalışma IT çapının ortalama değerini 1.77±0.4 mm olarak bildirmiştir.^[15] Bu çalışma, bizim verilerimize göre daha düşük örneklem boyutuna sahipti ve bazı MSS anomalileri olan olgular çalışmaya dahil edilmişti. Peixoto ve ark.,^[16] Brezilya popülasyonunda 11-13⁶ haftada 199 fetüsü değerlendirmiştir. CRL ortalamasının 64 mm olduğu çalışmalarında fetal IT ortalaması CRL 45 mm'de 1.6 mm'den, CRL 84 mm'de 2.0 mm'ye değişmiştir. Çin'den 111 olgu ile yapılan prospektif bir çalışmada 65 mm CRL ortalamasıyla, IT çapının aynı gebelik haftalarında 1.35 mm'den 2.6 mm'ye yükseldiği bildirilmiştir.^[11]

Bu çalışmada, IT çapının önceki çalışmalarla uyumlu olarak CRL ile lineer olarak arttığını saptadık.^[6,12,13,19] Çalışmamız ile benzer şekilde bazı çalışmalarda CRL ve IT artışı arasında zayıf bir pozitif korelasyon saptandı^[11,17] ancak diğer çalışmalarda yüksek korelasyon göz-

lendi.^[6,19] Çalışmamızdaki temel fark önceki çalışmalara göre daha fazla olgu sayısının olması idi.

Sonuç

Bu çalışmada rutin birinci trimester NT ve anatomi taraması sırasında IT'nin ölçülebilirliğini değerlendirdik ve kendi popülasyonumuza ait gebeliğin 11–13⁶ haftalarında IT çapı nomogramını literatüre sunduk. Bu belirteç, serebral anormalliklerin ve diğer NTD'lerin erken tahmininde potansiyel olarak kullanılabilir.

Çıkar Çakışması: Çıkar çakışması bulunmadığı belirtilmiştir.

Kaynaklar

1. Welch K, Winston KR. Spina bifida. In: Myrianthopolous N, ed. Handbook of clinical neurology. Vol 50. Malformations. Amsterdam: Elsevier; 1987. p. 477–508.
2. Nicolaides KH, Campbell S, Gabbe SG, Guidetti R. Ultrasound screening for spina bifida: cranial and cerebellar signs. *Lancet* 1986;12:72–4.
3. Campbell J, Gilbert WM, Nicolaides KH, Campbell S. Ultrasound screening for spina bifida: cranial and cerebellar signs in a high-risk population. *Obstet Gynecol* 1987;70:247–50.
4. Braithwaite JM, Armstrong MA, Economides DL. Assessment of fetal anatomy at 12 to 13 weeks of gestation by transabdominal and transvaginal sonography. *Br J Obstet Gynaecol* 1996; 103:82–5.
5. Khalil A, Coates A, Papageorghiou A, Bhide A, Thilaganathan B. Biparietal diameter at 11–13 weeks' gestation in fetuses with open spina bifida. *Ultrasound Obstet Gynecol* 2013;42:409–15.
6. Chaoui R, Benoit B, Mitkowska-Wozniak H, Heling KS, Nicolaides KH. Assessment of intracranial translucency (IT) in the detection of spina bifida at the 11–13-week scan. *Ultrasound Obstet Gynecol* 2009;34:249–52.
7. Chen FC, Gerhardt J, Entezami M, Chaoui R, Henrich W. Detection of spina bifida by first trimester screening - Results of the Prospective Multicenter Berlin IT-Study. *Ultraschall Med* 2017;38:151–7.
8. Mangione R, Dhombres F, Lelong N, Amat S, Atoub F, Friszer S, et al. Screening for fetal spina bifida at the 11–13-week scan using three anatomical features of the posterior brain. *Ultrasound Obstet Gynecol* 2013;42:416–20.
9. Lafouge A, Gorincour G, Desbriere R, Quarello E. Prenatal diagnosis of Blake's pouch cyst following first-trimester observation of enlarged intracranial translucency. *Ultrasound Obstet Gynecol* 2012;40:479–80.
10. Iuculano A, Zoppi MA, Ibba RM, Monni G. A case of enlarged intracranial translucency in a fetus with Blake's pouch cyst. *Case Rep Obstet Gynecol* 2014;2014:9680–9.
11. Chen M, Chen H, Yang X, Wang HF, Yeung Leung T, Singh Sahota D, et al. Normal range of intracranial translucency (IT) assessed by three-dimensional ultrasound at 11 + 0 to 13 + 6 weeks in a Chinese population. *J Matern Fetal Neonatal Med* 2012;25:489–92.
12. Adiego B, Illescas T, Martinez-Ten P, Bermejo C, Perez-Pedregosa J, Wong AE, et al. Intracranial translucency at 11–13 weeks of gestation: prospective evaluation and reproducibility of measurements. *Prenat Diagn* 2012;32:259–63.
13. Yuksel MA, Arisoy R, Erdogdu E, Imamoglu M, Yayla M, Sen C. Relationship between first trimester visualization of the intracranial translucency and spina bifida. *Arch Gynecol Obstet* 2015;291:513–8.
14. Fong KW, Dengler J, Toi A, Menezes RJ, Karimzad Y, Okun N. Prospective study of intracranial translucency and the posterior brain in normal fetuses at the 11- to 13-week scan. *J Ultrasound Med* 2014;33:1373–9.
15. Lane A, Lee L, Traves D, Lee A. Intracranial translucency assessment at first trimester nuchal translucency ultrasound. *J Med Imaging Radiat Oncol* 2017;61:185–9.
16. Peixoto AB, Caldas TM, Lasmar LA, Martins WP, Pares DB, Araujo Junior E. Reference range for the fetal intracranial translucency measurement between 11 and 14 + 2 weeks of gestation in a Brazilian population. *J Matern Fetal Neonatal Med* 2016;29:2588–91.
17. Papastefanou I, Souka AP, Pilalis A, Panagopoulos P, Kassanos D. Fetal intracranial translucency and cisterna magna at 11 to 14 weeks: reference ranges and correlation with chromosomal abnormalities. *Prenat Diagn* 2011;31:1189–92.
18. Kose S, Altunyurt S, Keskinoglu P. A prospective study on fetal posterior cranial fossa assessment for early detection of open spina bifida at 11–13 weeks. *Congenit Anom (Kyoto)* 2018;58:4–9.
19. Molina-Giraldo S, Perez-Olivo JL, Arias JL, Acuna E, Alfonso D, Arreaza M, et al. Normal intracranial translucency values during the first trimester of gestation in Latin American Population. *J Ultrasound Med* 2016;10:2231–6.